3
VOLUMEN 54
Nº. 279
JULIO-SEPTIEMBRE
2019

SOTOCAV

REVISTA ESPAÑOLA DE Cirugía Osteoarticular

SOCIEDAD DE TRAUMATOLOGÍA Y CIRUGÍA ORTOPÉDICA DE LA COMUNIDAD AUTÓNOMA VALENCIANA

84. Cirugía Percutánea versus Abierta en el tratamiento de las fracturas de calcáneo tipo II de Sanders.

93. Encondroma en fémur proximal, una localización poco frecuente. Necesidad de pedir pruebas complementarias ante una fractura patológica de cadera sobre una lesión de apariencia benigna.

99. Tratamiento artroscópico del síndrome de impingement posterior de tobillo.

105. Desarticulación interescapulotorácica en cirugía oncológica ortopédica.

109. Osteorsarcoma de pala iliaca. Un reto para la reconstrucción total.

114. Neurofibroma plexiforme del nervio ciático poplíteo interno: caso clínico.

Medacta International

¿Cómo aumentar la satisfacción del paciente?

GMK SPHERE

MEDIALLY STABILIZED KNEE

Estabilidad A/P mejorada en todo el rango de movilidad

Máxima estabilidad funcional en flexiones medias

Cinemática natural y específica para el paciente

La **estabilidad** en ATR aumenta la **satisfacción** del paciente[1]

MEDACTA.COM

Medacta España, Avda. Jacarandas, 2 - 46100 Burjassot - Valencia

[1] Pritchett JW "Patients Prefer A Bicruciate-Retaining or the Medial Pivot Total Knee Prosthesis", The Journal of Arthroplasty, 2011.

© 2016 Medacta International SA. All rights reserved. rev:SOTOCAV-072016

Fundada en 1965, por el Prof. Dr. D. Francisco Gomar Guarner

Revista Española de Cirugía Osteoarticular

Órgano de expresión de la Sociedad de Traumatología y Cirugía Ortopédica de la Comunidad Autónoma Valenciana-SOTOCAV.

Junta Directiva SOTOCAV:
Presidente: Dr. Damián Mifsut Miedes
Vicepresidente: Dr. José Poyatos Campos
Secretario: Dr. José Baeza Oliete
Vicesecretario: Dr. Benito Picazo Gabaldón
Vocal Tesorero: Dr. Enrique José Gargallo Vergé
Vocal Alicante: Dr. Salvador Ausina Gómez
Vocal Castellón: Dr. Luis Ferraro Esparza
Vocal Valencia: Dr. Vicente Climent Peris
Vocal Residentes: Dr. Joan Ferrás Tarragó
Vocal Responsable Página Web: Dr. Enrique Payá Zaforteza

Edición y publicidad:
Las reseñas de esta revista se publican periódicamente en: IME, Bibliomed, Dialnet

Gestión de Manuscritos:
Dr. D. Damián Mifsut Miedes
Departamento de Cirugía
Facultad de Medicina. Universitat de València.
Avda. Blasco Ibánez, 15
46010 Valencia.
Tel.: 96 368 41 69 - Fax: 96 386 48 05
e-mail: reco.sotocav@gmail.com

Especialidad:
Traumatología y Cirugía Ortopédica

Periodicidad:
4 números al año

Suscripciones:
reco.sotocav@gmail.com

Depósito Legal: V. 932-1966
ISSN: 0304-5056
ISSN versión digital: 2605-1656

Edición y Maquetación:
M.M. Navarro-García (Valencia)

Imprime:
Gráficas Selvi

Director Editorial:
D. Mifsut Miedes (Valencia)

Editor Asociado:
E. Palomares Talens (Valencia)

Director Científico:
F. Gomar Sancho (Valencia)

Comité de Redacción SOTOCAV:
F. Baixauli García (Valencia)
E. Baixauli Perelló (Valencia)
T. Bas Hermida (Valencia)
V. Climent Peris (Valencia)
I. Escribá Urios (Valencia)
A. Lizaur Utrilla (Alicante)
M.F. Mínguez Rey (Valencia)
D. Montaner Alonso (Valencia)
E. Navarrete Faubel (Valencia)
N. Olmedo García (Valencia)
J. Ribes Iborra (Valencia)
J.L. Rodrigo Pérez (Valencia)
M. Salom Taverner (Valencia)
E. Sánchez Alepuz (Valencia)
A. Silvestre Muñoz (Valencia)

Consejo Editoral:
M. Cabanela (Rochester)
M. Clavel Sainz (Murcia)
I. Escribá Roca (Valencia)
L. Ferrández Portal (Madrid)
J. Gascó G. de Membrilla (Valencia)
P. Guillem García (Madrid)
A. López Alonso (Alcalá de Henares)
F. López Prats (Alicante)
A. Navarro Quilis (Barcelona)
R. Roca Bañuls (Valencia)
M. Sánchez Martín (Valladolid)

Nota LORTAD: Usted tiene derecho a acceder a la información que le concierne y rectificarla de ser errónea. A través de nuestra empresa, podrá recibir información comercial de otras empresas del sector. Si usted desea que sus datos no sean utilizados en ningún caso, por favor, indíquelo.

Reservados todos los derechos mundiales. No puede reproducirse, almacenarse en un sistema de recuperación o transmitirse en forma alguna por medio de cualquier procedimiento sea éste mecánico, electrónico, de fotocopia, grabación o cualquier otro, sin el previo escrito del editor.

Revista Española de Cirugía Osteoarticular

INSTRUCCIONES PARA LOS AUTORES

Actualización Diciembre de 2016

Remisión de trabajos

Enviar el manuscrito con una copia a:
Revista Española de Cirugía Osteoarticular.
Dr. D. Mifsut Miedes.
Departamento de Cirugía. Facultad de Medicina.
Avda. Blasco Ibáñez, 17.
46010 Valencia, Spain.
e-mail: reco.sotocav@gmail.com

Junto al artículo deberá enviar:

• Carta de presentación. En ella el autor explicará en 3-4 líneas cual es la aportación original del trabajo que presenta.
• Listado de comprobaciones formales del trabajo.
• Formulario anexo de declaración de autoría y cesión de derechos.
• Copia en soporte informático (disquete o CD-ROM) versión Word compatible para facilitar su reproducción.

Envío a través de la web

Para enviar un artículo debe estar registrado como autor de la *Revista Española de Cirugía Osteoarticular* "ON-LINE" a través de la página web: http://www.cirugia-osteoarticular.org

Proceso de selección de manuscritos

El sistema utilizado para la evaluación y selección de manuscritos es la revisión por pares, que se ajusta a los protocolos habituales de la edición de publicaciones científicas seriadas. Cada artículo es revisado, al menos, por dos evaluadores. Todos los trabajos serán evaluados mediante el sistema de doble ciego. En el proceso de evaluación se considera, entre otros, la contribución del trabajo a la especialidad de Cirugía Ortopédica y Traumatología, la pertinencia y vigencia de los temas analizados en el artículo, la calidad del trabajo y su aporte a la comunidad científica en general. La *Revista Española de Cirugía Osteoarticular* mantiene la confidencialidad de autores y evaluadores en el proceso de selección de manuscritos.

Organización del manuscrito.

• Las secciones se ordenan como sigue: página del título, resumen, summary, introducción, métodos, resultados, discusión,agradecimientos, bibliografía, tablas, figuras y pies de figura.
• Todas las páginas irán numeradas consecutivamente empezando por la del título.
• Abreviaciones: evite el uso de abreviaciones en el título y en el sumario. El nombre completo al que sustituye la abreviación debe preceder al empleo de esta, a menos que sea una unidad de medida estándar. Las unidades de medida se expresarán preferentemente en Unidades del Sistema Internacional (Unidades SI). Las unidades químicas, físicas, biológicas y clínicas deberán ser siempre definidas estrictamente.

Páginas del título

• Figurará el título completo (conciso e informativo), lista de autores, los nombres de los autores (inicial del nombre y apellido completo), el nombre y la localización del departamento o institución donde se realizó el trabajo. En caso de remitir notas clínicas, solo se admitirán un máximo de 5 autores.
• Incluir el nombre completo, la dirección postal completa y correo electrónico de la persona a quien deba enviarse la correspondencia.

Resumen

• No superará las 150 palabras indicando el propósito de estudio o investigación, lo esencial del material, y de los métodos, hallazgos principales y conclusiones de más relieve.

Summary

• Es una traducción correcta del resumen al inglés. Se escribirá en hoja aparte donde también figure el título del trabajo en inglés.

Introducción

• Debe ser breve, enfocará el tema y describirá el objetivo del trabajo.

Material y método

• Se describirán en detalle para que puedan ser evaluados y repetidos por otros investigadores.
• Las normas éticas seguidas por los investigadores tanto en estudios en humanos como en animales se describirán en esta sección.
• Exponer los métodos estadísticos empleados. Los estudios contarán con los correspondientes experimentos o grupos control; en caso contrario se explicarán las medidas utilizadas para evitar los sesgos y se comentará su posible efecto sobre las conclusiones del estudio.

Resultados

• Los resultados deber ser concisos y claros, e incluirán el mínimo necesario de tablas y figuras. Se presentarán de modo que no exista duplicación y repetición de datos en el texto y en las figuras y tablas.

Discusión

• Comentará los hallazgos propios en relación con los de otros trabajos previos, así como las diferencias entre los resultados propios y los de otros autores. Las hipótesis y las frases especulativas quedarán claramente identificadas. La discusión no contendrá resultados nuevos y tampoco será mera repetición de los resultados.

Bibliografía

• Las citas bibliográficas se identificarán en el texto mediante números arábigos entre paréntesis.
• Se escribirán a doble espacio y se numerarán consecutivamente en el orden de aparición en el texto.
• Las comunicaciones personales y los datos no publicados no deben aparecer en la bibliografía (se pueden citar entre paréntesis en el texto).
• Las abreviaciones de las revistas se ajustarán a las que utiliza el Index Medicus de la National Library of Medicine, disponible en: http://www.ncbi.nlm.nih.gov/nlmcatalog/journals.

ARTÍCULOS CIENTÍFICOS

1. *Artículo en revista estándar:*
Apellido e inicial de cada autor (si son más de seis, relacionar los seis primeros, seguido de "y cols."); título original del artículo; abreviatura del nombre de la revista; año de publicación; volumen; primera y última página del trabajo.
You CH, Lee KY, Menguy R. Electrocardiographic study of patients with unexplained nausea, bloating and vomiting. Gastroenterology 1980; 79:311-4.

2. *Una organización como autor:*
The Royal Marsden Hospital Bone-Marrow Transplantation Team. Failure of syngenic bone-marrow graft without preconditioning in posthepatitis marrow aplasia. Lancet 1977; 2:272-4.

3. *No aparece autor:*
Coffe drinking and cancer of the pancreas (editorial). BMJ 1981; 283:628.
4. *Volumen con suplemento:*
Magni F, Rossoni G, Berti F. BN-52021 protects guineapigs from heart anaphylaxis. Pharmacol Res Commun 1988; 20 supl 5:75-8.
5. *Identificación del tipo de artículo:*
Spargo PM, Mannes JM. DDAVP and open heart surgery (letter). Anaesthesia 1989; 44:363-4. Furhman SA, Joiner KA. Binding of the third component of complement C3 by toxoplasma gondii (abstract). Clin Res 1987; 35:475A.

LIBROS Y OTRAS MONOGRAFÍAS

6. *Autor/es Personal/es:*
Consol JH, Armour WJ. Sport injuries and their treatment. 2º ed. rev. London: S. Paul; 1986.
7. *Editores, citados como autores:*
Diener HC, Wilkinson M, editores. Drug-induced headache. New York: Springer-Verlag; 1988.
8. *Capítulo de un libro:*
Weinsten L, Swartz MN. Pathologic properties of invading microorganisms. En: Sodeman WA Jr. Sodeman WA, editores. Pathologic physiology: mechanisms of disease. Philadelphia: Saunders; 1974. p. 457-72.
9. *Actas de un congreso:*
Vivian VL, editor. Child abuse and neglect: a medical community response. Proceedings of the Firts AMA National Conference on Child Abuse and Neglect: 1984 Mar 30-31: Chicago: American Medical Association; 1985.
10. *Comunicación o ponencia de un congreso:*
Harley NH. Comparing radon daughter dosimetric and risk model. En: Gammage RB, Kaye SV, editores. Indoor and human health. Proceedings of the seventh Life Sciences Symposium: 1984 Oct 29-31; Knoxville (TN). Chealsea (MI). Lewis 1985;69-78.
11. *Informe científico y técnico:*
Akutsu T. Total heart replacement device. Bethesda (MD); National Institutes of Health. National heart and Lung institute; 1974 Apr. Report No.; NIH-NHLI 69-2185-4.

OTROS MATERIALES PUBLICADOS

12. *Artículo de periódico:*
Rensberger B, Specter B. CFCs may be destroyed by natural process. The Washinton Post 1989; Sect A:2 (col 5).
13. *Citas extraídas de internet:*
Cross P, Towle K. A guide to citing Internet sources (online); 1996. Disponible en: http://www.bournemouth.ac.uk/service-depts/lis/LIS_Pub/harvards.

MATERIAL NO PUBLICADO

14. *En prensa:*
Lillywhite HB, Donald JA. Pulmonary blood flow regulation in an aquatic snake. Science. En prensa.

Tablas

• Escritas a doble espacio en hojas separadas, se identifican de forma consecutiva con un número romano y un título en la parte superior y deben contener notas explicativas al pie.

Figuras

• Deben remitirse en formato de imagen JPG o TIF de suficiente calidad para su reproducción.
• Las figuras no repetirán datos ya escritos en el texto.
• Las microfotografías deben indicar la escala de ampliación.
• El nombre y los datos que identifiquen al paciente no constarán en las figuras.
• Las ilustraciones en color solo se enviarán si contribuyen de forma excepcional a la comprensión del artículo.

Pies de figura

• Los pies de figura se escribirán a doble espacio y las figuras se identificarán con números arábigos que coincidan con su orden de aparición en el texto.
• El pie contendrá la información necesaria para interpretar correctamente la figura sin recurrir al texto.

Responsabilidades éticas

• Los trabajos que se envían a la *Revista Española de Cirugía Osteoarticular* para su evaluación deben cumplir los criterios éticos para la investigación médica y biomédica establecidos en la Declaración de Helsinki (junio 1964, Helsinki, Finlandia) de la Asociación Médica Mundial, y sus posteriores revisiones, disponible en: http://www.wma.net/es/20activities/10ethics/10helsinki/index.html. Los estudios aleatorizados deberán seguir las normas CONSORT (Consolidated Standards Of Reporting Trials), disponible en: http://www.consort-statement.org/. Cuando los trabajos sean el resultado de experimentación con animales, los autores deberán indicar si han seguido las directrices marcadas por la Comunidad Europea: Directiva 86/609/CEE relativa a Protección de los Animales utilizados en Experimentación y otros fines científicos; Directiva 88/320/CEE, del 7 de junio de 1988. Directiva 2004/9-10/CE relativa a la inspección y verificación de las buenas prácticas de laboratorio, y posteriores. Para confirmar que dichas criterios éticos se han cumplido, el Editor Científico de la revista podrá solicitar a los autores el envío de la autorización del Comité Ético de Investigación Clínica (CEIC) o Comité Ético de Experimentación Animal (CEEA), en su caso.
• La revista recomienda a los autores que especifiquen el seguimiento de dichas normas en el apartado Material y método del manuscrito, así como el envío previo de la autorización del CEIC o CEEA correspondiente.

• **Conflicto de intereses:** el manuscrito deberá incluir información sobre la fuente de financiación, en su caso, afiliaciones institucionales y conflicto de intereses, en conexión con el artículo remitido.
• Permiso de publicación por parte de la institución que ha financiado la investigación.

• **Autoría.** En la lista de autores deben figurar únicamente aquellas personas que han contribuido intelectualmente al desarrollo del trabajo. Haber ayudado en la colección de datos o haber participado en alguna técnica no son por sí mismos criterios suficientes para figurar como autor.
• La revista no acepta material previamente publicado. Los autores son responsables de obtener los oportunos permisos para reproducir parcialmente material (texto, tablas o figuras) de otras publicaciones. Estos permisos deben solicitarse tanto al autor como a la editorial que ha publicado dicho material.
• *Revista Española de Cirugía Osteoarticular* declina cualquier responsabilidad sobre posibles conflictos derivados de la autoría de los trabajos que se publican en la Revista.

Consentimiento informado

• Los autores deben mencionar en la sección de material y método que los procedimientos utilizados en los pacientes y controles han sido realizados tras la obtención de un consentimiento informado.

Información adicional

Los juicios y opiniones expresados en los artículos y comunicaciones publicados en la revista son del autor/es, y no necesariamente aquellos del Comité Editorial. Tanto el Comité Editorial como la empresa editora declinan cualquier responsabilidad sobre dicho material. Ni el Comité Editorial ni la empresa editora garantizan o apoyan ningún producto que se anuncie en la revista, ni garantizan las afirmaciones realizadas por el fabricante sobre dicho producto o servicio.

Sumario

84. Cirugía Percutánea versus Abierta en el tratamiento de las fracturas de calcáneo tipo II de Sanders.
FA. Miralles Muñoz, R. Martin-Grandes, A. Lizaur Utrilla.

93. Encondroma en fémur proximal, una localización poco frecuente. Necesidad de pedir pruebas complementarias ante una fractura patológica de cadera sobre una lesión de apariencia benigna.
I. Miranda, A. Collado-Sánchez, M. Gutiérrez-Delgado.

99. Tratamiento artroscópico del síndrome de impingement posterior de tobillo.
J. Aguilar González, F.e. Navarrete Faubel, M. Sánchez González, V. Vicent Carsí.

105. Desarticulación interescapulotorácica en cirugía oncológica ortopédica.
A.M. Ramos Téllez, V.M. Zarzuel, J. Diranzo García, F. Jara García, C. Mairal Sanromán, A. Bru Pomer.

109. Osteorsarcoma de pala iliaca. Un reto para la reconstrucción total.
P. Jordà-Gómez, J. Ferràs-Tarragó, J. Català-De Las Marinas, JM Antequera-Cano, M. Angulo-Sánchez, JV. Amaya-Valero, F. Baixauli-García.

114. Neurofibroma plexiforme del nervio ciático poplíteo interno: caso clínico.
MD. Fernández Ruiz, L. Moril Peñalver, S. Sevilla Monllor, I. Menchi Elanzi; L. Díez Albero, F. López Prats.

Summary

84. Percutaneous versus Open Surgery in the treatment of Sanders type II calcaneus fractures.
FA. Miralles Muñoz, R. Martin-Grandes, A. Lizaur Utrilla.

93. Enchondroma in the proximal femur, a rare location. Need to request complementary tests for a pathological hip fracture on a lesion of benign appearance.
I. Miranda, A. Collado-Sánchez, M. Gutiérrez-Delgado.

99. Arthroscopic treatment of posterior anke impingement.
J. Aguilar González, F.e. Navarrete Faubel, M. Sánchez González, V. Vicent Carsí.

105. Forequarter Amputation for a pleomorphic sarcoma recurrence.
A.M. Ramos Téllez, V.M. Zarzuel, J. Diranzo García, F. Jara García, C. Mairal Sanromán, A. Bru Pomer.

109. Iliac wing osteosarcoma. A challenge for total reconstruction.
P. Jordà-Gómez, J. Ferràs-Tarragó, J. Català-De Las Marinas, JM Antequera-Cano, M. Angulo-Sánchez, JV. Amaya-Valero, F. Baixauli-García.

114. Plexiform neurofibroma of the internal popliteal sciatic nerve. A case report.
MD. Fernández Ruiz, L. Moril Peñalver, S. Sevilla Monllor, I. Menchi Elanzi; L. Díez Albero, F. López Prats.

Cirugía Percutánea *versus* Abierta en el tratamiento de las fracturas de calcáneo tipo II de Sanders.

FA MIRALLES MUÑOZ [1], R MARTIN-GRANDES [1], A LIZAUR UTRILLA [1,2].

1. CIRUGÍA ORTOPÉDICA Y TRAUMATOLOGÍA, HOSPITAL GENERAL UNIVERSITARIO DE ELDA.
2. DEPARTAMENTO DE PATOLOGÍA Y CIRUGÍA, UNIVERSIDAD MIGUEL HERNÁNDEZ DE ELCHE.

Resumen. *Objetivo.* Comparar 2 tipos de tratamiento quirúrgico en las fracturas de calcáneo articulares y desplazadas. *Material y método.* Estudio retrospectivo y comparativo de 79 pacientes con fractura de calcáneo tipo II de Sanders, 48 tratadas mediante reducción cerrada y fijación percutánea con clavos y 31 mediante reducción abierta y osteosíntesis con placa. *Resultados.* Con la cirugía percutánea se obtuvieron mejores resultados, con menor tasa de complicaciones postoperatorias. El análisis multivariante mostró que en la cirugía abierta, el tiempo quirúrgico es un factor predictivo de complicaciones (OR 1,06; IC 95% 1,005-1,150; p=0,032). Los ángulos de Böhler y Gissane postoperatorio mejoraron significativamente (p=0,000), observando correlación significativa entre el ángulo de Böhler a los 6 meses y la puntuación funcional en la escala de Maryland, tanto en el grupo percutáneo (p=0,042), como el abierto (p=0,001). *Conclusión.* La cirugía percutánea es una opción válida en las fracturas de calcáneo con patrones menos severos.

Percutaneous *versus* Open Surgery in the treatment of Sanders type II calcaneus fractures.

Summary. *Objective.* To compare 2 types of surgical treatment in articular and displaced calcaneus fractures. *Material and method.* A retrospective and comparative study of 79 patients with Sanders type II calcaneus fracture, 48 treated by closed reduction and percutaneous fixation with nails and 31 by open reduction and osteosynthesis with plate. *Results.* With percutaneous surgery, better results were obtained, with a lower rate of postoperative complications. Multivariate analysis showed that in open surgery, surgical time is a predictive factor of complications (OR 1.06; 95% CI 1.005-1.150; p = 0.032). Postoperative Böhler and Gissane angles improved significantly (p = 0.000), observing a significant correlation between the Böhler angle at 6 months and the functional score on the Maryland scale, both in the percutaneous group (p = 0.042), as well as the open (p = 0.001). *Conclussion.* Percutaneous surgery is a valid option in calcaneal fractures with less severe patterns.

Correspondencia:
Dr. Francisco Antonio Miralles Muñoz
Servicio de Cirugía Ortopédica y Traumatología
Hospital General Universitario de Elda
Carretera Elda-Sax, s/n.
03600 Elda
Correo electrónico: miralles_fco@gva.es

Introducción

Las fracturas de calcáneo son lesiones severas de pronóstico incierto, por el grado de conminución ósea y afectación de partes blandas que pueden aparecer, representando un problema funcional considerable para el paciente y un reto notable para el cirujano ortopédico[1].

Existe cierta controversia en el manejo de estas lesiones, propugnando la mayoría de autores[1-3] la cirugía

en las fracturas articulares desplazadas, defendiendo como objetivos fundamentales la restauración de la anatomía tridimensional del calcáneo y el cuidado de los tejidos blandos[3], con el fin de una recuperación funcional más rápida y menor riesgo de desarrollar artrosis postraumática.

La reducción abierta y osteosíntesis con placa a través de un abordaje lateral amplio es considerado por muchos autores el tratamiento de elección en la fractura articular desplazada de calcáneo[2-4], si bien, no exenta de complicaciones importantes, relacionadas principalmente con la herida quirúrgica[5,6]. Por otra parte, la técnica de reducción percutánea y fijación con agujas o clavos, descrita por Westhues en 1934, y perfeccionada años más tarde por Essex-Lopresti[7], es una alternativa válida en determinados tipos de fractura, restaurando el ángulo de Böhler y la altura del calcáneo, y disminuyendo las complicaciones de las partes blandas[6,8-10] .

Las opciones terapéuticas en la fractura articular desplazada de calcáneo sigue siendo un tema de continuo debate. La diversidad de resultados y potenciales complicaciones postoperatorias publicadas en la literatura fomentan esta complejidad, no existiendo en la actualidad evidencias científicas que sostengan de manera firme y consensuada un tratamiento u otro[5,11-14].

Existen muchos estudios comparativos entre tratamiento conservador y quirúrgico, pero pocos cotejan los resultados con 2 técnicas quirúrgicas diferentes[6,14]. El objetivo de este estudio fue analizar y comparar los resultados de los pacientes con fractura de calcáneo tipo II de Sanders tratada mediante reducción abierta y osteosíntesis o reducción cerrada y fijación percutánea con clavos

Material y métodos

Se diseñó un estudio retrospectivo analítico, aprobado por el Comité Ético de Investigaciones Clínicas de nuestro Departamento, a efectos de revisión de las historias clínicas y citación, si fuera preciso, de los pacientes para una nueva valoración, no precisando de consentimiento informado al ser considerado como evaluación del servicio.

Todos los pacientes con fractura de calcáneo tratados quirúrgicamente en nuestro Centro entre enero de 2000 y marzo de 2018, fueron identificados en nuestra base de datos, seleccionando las fracturas tipo II, según la clasificación propuesta por Sanders[15], excluyendo el resto de tipos, las extraarticulares y las fracturas abiertas. En ningún caso se realizó artrodesis subastragalina primaria. Tampoco hubo ningún caso en menores de 18 años ni pacientes con fractura bilateral que precisasen ambas de tratamiento quirúrgico.

En nuestro centro, la indicación quirúrgica era la fractura desplazada (> 2 mm) con afectación articular subastragalina y hundimiento significativo, siendo tratada mediante reducción cerrada y fijación percutánea con clavos de Steinmann o bien, reducción abierta y osteosíntesis con placa, seleccionando un procedimiento u otro según las características de la fractura (grado de desplazamiento, entidad de los fragmentos) y del paciente (edad, calidad ósea, estado de la piel).

La cohorte de estudio consistía en 79 pacientes con fractura de calcáneo tipo II de Sanders, 48 tratadas mediante reducción cerrada y fijación percutánea (grupo percutáneo) y 31 mediante reducción abierta y osteosíntesis con placa (grupo abierto). En el grupo percutáneo se excluyeron 3 casos por seguimiento postquirúrgico inferior a 2 años y un éxitus por patología cardíaca a los 10 meses de la intervención. En el grupo abierto, un paciente falleció por accidente de tráfico a los 14 meses de la intervención. (Fig. 1).

Tratamiento quirúrgico

Todos los procedimientos fueron realizados por ciru-

Figura 1. Distribución de las fracturas de calcáneo tipo II de Sanders, tratadas en nuestro servicio, entre 2000 y 2018.

janos de la Unidad de Pie y Tobillo, en quirófano de flujo laminar, con el paciente en posición de decúbito lateral y control fluoroscópico intraoperatorio.

En el grupo de reducción cerrada, se procedió a la manipulación del tobillo siguiendo el método descrito por Omoto14, con el objetivo de disminuir el ensanchamiento lateral del retropié y recuperar la morfología ósea, reduciendo el fragmento de la articulación subastragalina posterior con clavos de Steinmann de 3-4 mm, utilizados posteriormente para la estabilización de los fragmentos, tras restituir el ángulo de Böhler (Fig. 2). En el grupo de reducción abierta, se abordó la fractura a través de un abordaje lateral ampliado según técnica descrita por Benirschke y Sangeorzan[16], y mediante reducción abierta de los fragmentos, se procedió a la osteosíntesis con placa específica para calcáneo de bajo perfil tipo Synthes (De Puy Synthes, Warsaw, EEUU) (Fig.3).

En el postoperatorio inmediato, en el grupo de fijación percutánea se inmovilizó el tobillo mediante férula suropédica posterior durante 4-6 semanas, mientras en el grupo de cirugía abierta de 2 a 4 semanas. En todos los pacientes se indicó la descarga del miembro inferior por un período mínimo de 2 meses. Los tiempos de inmovilización y descarga dependían de la calidad de la reducción, la rigidez de la fijación ósea y las lesiones asociadas de partes blandas.

En todos los casos se realizó profilaxis antibiótica intravenosa mediante cefalosporinas de primera generación, y antitrombótica con heparinas de bajo peso molecular administrada por vía subcutánea durante 30 días postoperatorios. En el grupo de fijación percutánea, los clavos de Steinmann eran retirados posteriormente a las 8-12 semanas.

Evaluación

En nuestro servicio, las variables demográficas, comorbilidades, valoración clínica y radiológica, así como los datos de la cirugía y del seguimiento eran estandarizadamente recogidos de manera prospectiva, e incluidos en una base de datos informatizada de fracturas de calcáneo. La evaluación clínica postoperatoria se realizaba a 1, 3, 6, 12 y al menos 24 meses, con controles radiológicos hasta la consolidación de la fractura. Para la valoración de resultados se precisaba un seguimiento postoperatorio de al menos 2 años, siendo

Figura 2. A) Fractura articular desplazada de calcáneo. **B)** Reducción cerrada y fijación percutánea con clavos de Steinmann.

Figura 3. A) Fractura articular desplazada de calcáneo. **B**) Reducción abierta y osteosíntesis con placa.

citados aquellos pacientes que no cumplían dicho criterio para nueva evaluación.

El estado general de salud, definido por el número de condiciones médicas preexistentes, fue evaluado mediante la escala de la American Society of Anaesthesiologist (ASA)[17].

La evaluación clínica se realizó por medio de la escala de valoración funcional de Maryland[15], que analiza dolor, marcha, estabilidad, necesidad de ayudas para deambular, claudicación con la marcha, uso de calzado, capacidad para subir y bajar escaleras y caminar por terrenos irregulares, aspecto del pie y movilidad, con una puntuación de 0 a 100, considerando resultado excelente entre 90 y 100 puntos, bueno entre 75 y 89, regular entre 50 y 74 y malo si puntuación inferior a 50[18].

Las complicaciones de la herida quirúrgica fueron definidas en 2 categorías: infección, con drenaje activo a través de la herida y cultivos positivos, precisando de antibioterapia IV y/o limpieza y desbridamiento quirúrgico, y necrosis cutánea que requería escarectomía y limpieza quirúrgica o cirugía plástica.

La evaluación radiológica pre y postoperatoria se efectuó en base a las proyecciones anteroposterior y lateral de pie, y axial de calcáneo. En la radiografía lateral se estudiaron los ángulos de Böhler y de Gissane, con valores de referencia estandarizados de 25-40º y 95-105, respectivamente[16].

Las fracturas se clasificaron de acuerdo al sistema propuesto por Sanders[15] basado en la valoración mediante TAC coronal de la faceta posterior subastragalina, según el número de fragmentos de esta faceta desplazados más de 2 mm[16] (Fig. 4). Es una clasificación ampliamente estudiada y aplicada y, a pesar de que se ha criticado su alta variabilidad intra e interobservador y su valor pronóstico[19], sigue siendo la clasificación de referencia[16].

Análisis estadístico

El análisis se llevó a cabo mediante el programa IBM SPSS v. 25, en español (Armonk, NY, EEUU). La comprobación de la normalidad o no de las variables cuantitativas era testada mediante la prueba de Kolmogorov-Smirnov. Las variables cualitativas se mostraron como frecuencia y tasa, y para determinar asociaciones entre ellas se utilizó la prueba de chi-cuadrado. Las variables cuantitativas se mostraron como media, desviación estándar y rango, y para identificar asociaciones entre ellas se utilizó la prueba t-Student. La correlación entre variables cuantitativas de una misma muestra se realizó mediante la prueba de Pearson. Covariables con $p \leq 0{,}10$ fueron estudiadas mediante análisis multivariante, expresando los datos como odds ratio (OR) con su correspondiente intervalo de confianza (IC) del 95 %. Todas las pruebas fueron con nivel de significación de 0,05.

Resultados

Los datos preoperatorios de ambos grupos se muestran en la Tabla I, con una edad media en el momento del tratamiento de 48,1 años en el grupo percutáneo y 46,5 en el grupo abierto, con un seguimiento postoperatorio medio de 24,6 y de 25,7 meses, respectivamente (p= 0,074).

La demora quirúrgica fue mayor con la cirugía abierta (p=0,002), ya que de manera estandarizada se difería el tratamiento definitivo para reducir la inflamación del retropié, con el fin de facilitar el abordaje quirúrgico y minimizar las complicaciones locales, mientras que el tiempo quirúrgico (p=0,000) y estancia hospitalaria (p=0,006) fueron menores en la percutánea (Tabla II). En el grupo abierto, categorizando la demora quirúrgica en menor de 7 días y mayor o igual a 7 días, no hemos encontrado asociación significativa con la presencia de complicaciones postquirúrgicas (p=0,314).

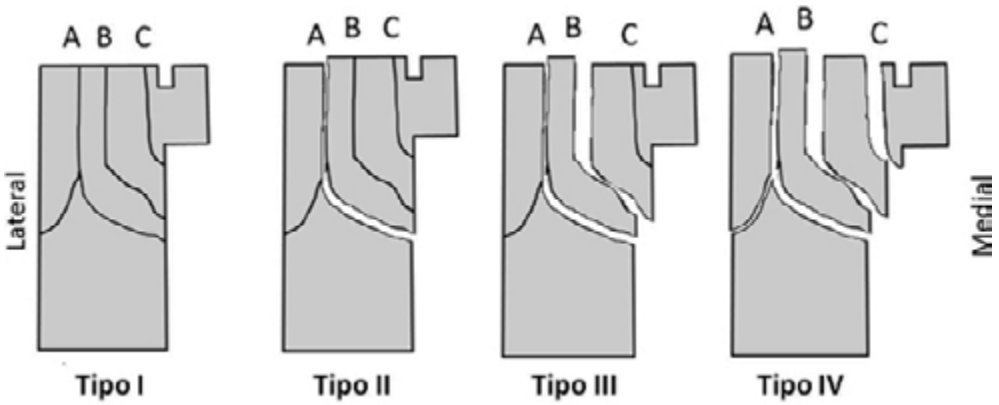

Figura 4. Clasificación de Sanders de las fracturas articulares de calcáneo.

Tabla I. Datos preoperatorios de ambos grupos.

	Percutáneo (n=48)	Abierto (n=31)	P
Edad (años)	48,1±12,8 (18-74)	46,5±10,9 (18-66)	0,557
Género			0,363
Varón	41 (85,4 %)	24 (77,4 %)	
Mujer	7 (14,6 %)	7 (22,6 %)	
ASA			0,197
I	25 (52,1 %)	15 (48,3 %)	
II	19 (39,6 %)	16 (51,7 %)	
III	4 (8,3 %)	0	
Fracturas asociadas			0,915
No	43 (89,6 %)	28 (90,3 %)	
Sí	5 (10,4 %)	3 (9,7 %)	
Comorbilidades			
Diabetes mellitus	4 (8,3 %)	2 (6,5 %)	0,758
Drogas/trastornos psiquiátricos	5 (10,4 %)	4 (12,9 %)	0,734
Obesidad	7 (14,6 %)	6 (19,4 %)	0,576
Seguimiento	24,6 1,8 (24-30)	25,7±3,2 (24-39)	0,074

Variables cuantitativas: media ± desviación estándar (rango).

Tabla II. Datos postoperatorios de ambos grupos.

	Percutáneo	Abierto	P
Demora Quirúrgica	6,0±2,9 (2-16)	8,1±2,6 (3-17)	**0,002**
Tipo de anestesia			0,532
General	9 (18,8 %)	7 (22,6 %)	
Raquídea	37 (77,1 %)	21 (67,7 %)	
Regional	2 (4,2 %)	3 (9,7 %)	
Tiempo de cirugía	52,7±19,6 (25-100)	105,8±20,2 (60-145)	**0,000**
Estancia hospitalaria	9,5±4,6 (5-30)	14,1±8,0 (7-51)	**0,006**

Variables cuantitativas: media ± desviación estándar (rango).

Tabla III. Resultados funcionales postquirúrgicos.

	Percutáneo (n=48)		Abierto (n=31)		P
Escala de Maryland	84,2±14,3 (34-100)		78,6 ±13,1 (40-98)		0,081
Categorías					0,150
Excelente	22 (45,8 %)	79,1 %	9 (29,0 %)	67,7 %	
Bueno	16 (33,3 %)		12 (38,7 %)		
Regular	7 (14,6 %)	20,9 %	9 (29,0 %)	32,3 %	
Malo	3 (6,3 %)		1 (3,3 %)		

Variables cuantitativas: media ± desviación estándar (rango).

.

Evaluación funcional

De acuerdo a la escala de Maryland, los pacientes tratados de manera percutánea obtuvieron mayor puntuación media y mejores resultados, categorizando estos en satisfactorios (excelentes y buenos) y no satisfactorios (regulares y malos), aunque las diferencias no alcanzaron la significación estadística (Tabla III).

En el análisis univariante encontramos en el grupo de cirugía abierta, que la adicción a drogas y alcohol (p=0,049) y la presencia de complicaciones locales postquirúrgicas (p=0,006), se relacionaba significativamente con peores resultados funcionales (Tabla IV). El análisis multivariante reveló que solo la presencia de complicaciones era un predictor significativo de un resultado funcional no satisfactorio tras la cirugía abierta (OR 7,08; IC 95 % 1,1-42,7; p=0,033).

Tabla IV. Influencia de comorbilidades y complicaciones en los resultados funcionales no satisfactorios (valores expresados como p).

	Percutáneo (n=48)	Abierto (n=31)
Diabetes mellitus	0,134	0,278
Adicción a drogas/alcohol	0,134	**0,049**
Trastorno psiquiátrico	0,265	0,516
Obesidad	0,585	0,902
Complicaciones locales*	0,582	**0,006**

*Infección de herida, necrosis cutánea.

Complicaciones

En cuanto a las complicaciones postoperatorias precoces, 1 paciente en el grupo percutáneo desarrolló infección postoperatoria que precisó de la extracción prematura de los clavos y limpieza quirúrgica, mientras en el grupo abierto se identificaron 7 pacientes con infección profunda, tratados mediante antibioterapia IV en 4 casos, en tanto que 3 precisaron además de extracción de la placa atornillada. Respecto a las complicaciones cutáneas, solo se registraron en el grupo abierto, con 3 casos de necrosis cutánea resueltos con curas locales en 2 pacientes, mientras uno requirió de la extracción de la placa y realización de colgajo de cobertura cutánea, prolongándose la estancia hospitalaria

Tabla V. Complicaciones postquirúrgicas..

	Percutáneo (n=48)	Abierto (n=31)	P
Complicaciones			**0,001**
Infección	2	7	
Necrosis cutánea	1	3	
TVP*	0	1	
Total	3 (6,3 %)	11 (35,4 %)	
Reingreso hospitalario	1 (2,0 %)	10 (32,2 %)	**0,000**

hasta los 51 días (Tabla V). Adicionalmente, un paciente con cirugía abierta desarrolló un tromboembolismo pulmonar que se solucionó con tratamiento médico. Salvo el paciente que prolongó su estancia, el resto de pacientes con complicaciones reingresaron tras el alta hospitalaria a los 47,5 días de media (rango 10-120).

Dado el número relevante de complicaciones en el grupo abierto, se realizó análisis univariante encontrando asociación significativa entre tiempo quirúrgico y complicaciones (p=0,005). No encontramos que la diabetes mellitus (p=0,246), obesidad (p=0,363) o demora quirúrgica (p=0,314) influyeran en la presencia de efectos adversos locales (Tabla VI). El análisis multivariante mostró que en la cirugía abierta, el tiempo quirúrgico es un factor predictivo de complicaciones, si bien de manera discreta (OR 1,06; IC 95% 1,005-1,150; p=0,032). En cuanto a la influencia de la adicción a drogas y la presencia de trastornos psiquiátricos, se halló casi la significación estadística (p=0,050), si bien el análisis multivariante descartó su rol como factor de riesgo para las complicaciones postquirúrgicas en la cirugía abierta.

Dos pacientes precisaron de artrodesis subastragalina, después de la cirugía percutánea (4,2 %) y 1 en el grupo de cirugía abierta (3,2 %), mientras en 10 casos se realizó cirugía secundaria para la extracción de la placa (32,3 %), con relación significativa con resultado funcional no satisfactorio (p=0,006).

Tabla VI. Análisis univariante de las complicaciones en la cirugía abierta.

	Con complicaciones (n=11)	Sin complicaciones (n=20)	p
Edad (años)	47,4±11,8 (26-66)	45,9±10,9 (18-59)	0,732
Género			0,643
Varón	8	4	
Mujer	3	16	
Comorbilidades			
Diabetes mellitus	1	1	0,579
Drogas/trastornos psiquiátricos	1	3	0,050
Obesidad	1	5	0,363
ASA			0,208
I	7	8	
II	4	12	
Demora quirúrgica	8,0±2,3 (3-10)	8,2±2,9 (4-17)	0,837
Tiempo quirúrgico	117,7 ± 10,1(60-145)	100,6±20,9(98-130)	**0,005**

Variables cuantitativas: media ± desviación estándar (rango).

Evaluación radiológica

Los ángulos de Böhler y Gissane mejoraron significativamente en ambos grupos en el primer y 6º mes postoperatorios, respecto a los valores preoperatorios (p=0,000), con discreto empeoramiento generalizado pasados 6 meses de la cirugía respecto a la medición realizada el primer mes (Tabla VII). Y comparando entre grupos, la mejoría tras la intervención fue mayor en el grupo de cirugía abierta, tanto para el ángulo de Böhler (p=0,002), como el de Gissane (p=0,034).

El ángulo de Böhler se normalizó tras la cirugía en el 83,9 % de los casos intervenidos mediante reducción

Tabla VII. Resultados radiológicos en ambos grupos..

		Media	Mínimo	Máximo	Desviación (±)
Cirugía abierta (n=31)	BÖHLER preop.	6,0	-10	20	8,0
	BÖHLER 1 mes post.	30,9	20	42	6,2
	BÖHLER 6 meses post.	27,3	20	42	7,8
	GISSANE preop.	89,7	70	100	7,0
	GISSANE 1 mes post.	106,1	96	120	6,1
	GISSANE 6 meses post.	103,5	90	120	6,9
Cirugía percutánea (n=48)	BÖHLER preop.	3,0	-30	20	9,5
	BÖHLER 1 mes post.	25,4	25,4	50	8,4
	BÖHLER 6 meses post	20,8	20,8	50	8,5
	GISSANE preop.	88,3	70	102	5,1
	GISSANE 1 mes post.	103,1	90	120	5,9
	GISSANE 6 meses post.	101,3	78	120	6,5

Mediciones angulares expresados en grados (º).

abierta, y en el 77,1 % de los tratados de manera percutánea (p=0,464).

Se observó correlación significativa entre el ángulo de Böhler a los 6 meses y la puntuación funcional en la escala de Maryland, tanto en el grupo percutáneo (p=0,042), como el abierto (p=0,001). En el análisis multivariante, hemos detectado como factores de riesgo de resultado no satisfactorio en la cirugía abierta, un ángulo de Böhler a los 6 meses menor de 25º (OR 1,16; IC 95 % 1,01-1,3; p=0,029), mientras en la cirugía percutánea, un ángulo de Böhler preoperatorio igual o inferior a 0º (OR 1,19; IC 95 % 1,02-1,3; p=0,026) era factor predictor de resultado funcional no satisfactorio.

Discusión

En el presente estudio hemos encontrado que los pacientes con fractura de calcáneo tipo II de Sanders tratados de manera percutánea obtuvieron mejores resultados funcionales, respecto a los intervenidos mediante reducción abierta y osteosíntesis con placa, aunque las diferencias no alcanzaron la significación estadística. En ambos grupos, el ángulo de Böhler postoperatorio se correlacionaba de manera significativa con el resultado funcional final.

A nuestro entender, este es el primer estudio comparativo entre cirugía abierta y percutánea con clavos de Steinmann según la técnica descrita por Westhues, perfeccionada años más tarde por Essex-Lopresti[7], con lo que no podemos confrontar nuestros resultados con publicaciones de similar diseño, encontrando además escasas publicaciones con la citada técnica. Walde[20] y cols revisaron 67 fracturas de calcáneo tratadas con la técnica de Essex-Lopresti, aunque fijaban el fragmento articular con agujas de Kirschner al astrágalo, restaurando el ángulo de Böhler en el 70 % de los casos frente al 77 % de nuestro estudio con la misma técnica. Gracia-Rodríguez[10] y cols. compararon de manera retrospectiva 43 casos ortopédicos frente a 42 tratados de forma percutánea y fijados con agujas y clavos, con 45,2 % de resultados satisfactorios tras la cirugía versus los 79,1 % del grupo percutáneo de nuestro estudio. Pillai[8] y cols. evaluaron 18 fracturas tratadas con esta técnica percutánea, mostrando la restauración del ángulo de Böhler en las fracturas tipo II de Sanders, encontrando correlación entre dicho ángulo y el resultado funcional final, mientras que Tornetta[9] revisó 46 fracturas de calcáneo reducidas de manera cerrada según el citado procedimiento con 85 % de resultados satisfactorios y 89 % de normalización del ángulo de Böhler, si bien, utilizando en muchos casos tornillos canulados, fijando con agujas solo en los casos con afectación de la articulación calcáneo-cuboidea, defendiendo que la reducción percutánea siguiendo los principios de Essex-Lopresti es un método excelente para las fracturas no conminutas articulares de calcáneo.

En nuestro estudio hemos detectado mayor número de complicaciones de partes blandas en la cirugía abierta con una tasa de 35,4 %, en consonancia con otros estudios[6,11,21], encontrando que el tiempo quirúrgico era factor de riesgo, al igual que Shih[13] y cols. Con la cirugía percutánea, hemos obtenido una tasa de efectos adversos significativamente inferior (6,3 %), acorde con la mayoría de la literatura[6,19,21]. La complicación más frecuente fue la infección de la herida quirúrgica, con mayor incidencia de manera significativa en la cirugía abierta, influyendo en los resultados funcionales en dicho grupo. Kwon[22] y cols. encontraron como factores predictivos de infección el sexo masculino, el hábito tabáquico y el abordaje lateral amplio frente al percutáneo, demostrando, como otros[11], que el retraso de la cirugía no influye en la tasa de infección. Nosotros, al igual que otras publicaciones[1,11,21,23], no hemos encontrado relación con la diabetes, obesidad o demora quirúrgica, coincidiendo con la mayoría de autores que admiten que las complicaciones de partes blandas son el principal problema con este abordaje[21,22], lo que obligaría a plantear otras alternativas terapéuticas en determinados pacientes de riesgo.

A partir de la técnica descrita por Essex-Lopresti y con el objetivo de reducir esta alta incidencia de complicaciones de partes blandas relacionadas con la cirugía abierta, se han desarrollado técnicas mínimamente invasivas utilizando tornillos canulados[11,21,24], calcaneoplastias con sulfato cálcico[13] o cemento[25], fijador externo en distracción[19,26] o reducción con balón de cifoplastia[14], mostrando buenos resultados con reducción de tiempos quirúrgicos e ingresos. En nuestro estudio, el tiempo operatorio y la estancia hospitalaria en el grupo percutáneo fueron más cortos con diferencia estadísticamente significativa, pero sin repercusión en los resultados funcionales. Con las técnicas percutáneas se corre el riesgo de no obtener una reducción adecuada, especialmente en fracturas complejas, razón por la que la mayoría de la literatura defiende que en las fracturas tipo III y IV, el tratamiento de elección es la osteosíntesis con placa[1,3], manteniéndose cierto debate en las tipo II[16].

Con ambos métodos hemos obtenido buenos resultados radiológicos, si bien, con la reducción abierta se ha conseguido mejor restauración del ángulo de Böhler y Gisanne, encontrando como factor predictivo de resultado funcional no satisfactorio, un ángulo de Böhler postoperatorio inferior a 25º, en consonancia con los estudios que relacionan el ángulo de Böhler con los resultados clínicos[13,27], pero en contradicición con otros[28]. Respecto a la cirugía percutánea, una ángulo de Böhler preoperatorio negativo, se asoció significativamente a peores resultados funcionales, posiblemente por la dificultad en casos muy severos en la restauración de la faceta posterior subastragalina me-

diante reducción cerrada, sintonizando con los autores que mantienen que los peores resultados funcionales se han visto en pacientes tratados quirúrgicamente con reducción inadecuada de la fractura1 o que presentaron una complicación postoperatoria importante[5,29]. El empeoramiento de los valores angulares a los 6 meses en nuestro estudio ha sido observado también en otras publicaciones[13,21], y de igual manera sin repercusión en los resultados funcionales.

En el presente estudio hemos encontrado una tasa de artrosis postraumática sintomática que precisó de artrodesis subastragalina del 3,7 %, sin diferencias significativas entre ambos grupos e inferior a otros trabajos[1,19,21]. Varios autores mantienen que los pacientes tratados ortopédicamente tienen más riesgo de precisar artrodesis subastragalina, comparados con los tratados mediante cirugía[5,30], y que los resultados de la artrodesis subastragalina son mejores tras osteosíntesis de la fractura que cuando la fractura es tratada de manera conservadora, ya que se restaura la altura y alineamiento del calcáneo, facilitando el procedimiento posterior de fusión articular[31]. Publicaciones recientes han enfatizado en la artrodesis subtalar primaria como tratamiento de las fracturas conminutas de calcáneo (Sanders tipo IV), ofreciendo resultados satisfactorios[32-34].

Este estudio presenta las limitaciones propias de un diseño retrospectivo, aunque la baja incidencia de este tipo de lesiones dificulta la realización de una investigación prospectiva. La serie de pacientes es pequeña, dada la selección realizada incluyendo exclusivamente las fracturas cerradas tipo II de Sanders. Además el seguimiento postoperatorio es corto, impidiendo evaluaciones clínico-radiológicas y análisis de secuelas a más largo plazo. También el hecho que no existiera una clara indicación para cada uno de los 2 métodos, puede aumentar la heterogenicidad entre ambos grupos a comparar. En contraposición, a nuestro entender es el primer estudio comparativo entra la cirugía abierta y percutánea con el procedimiento de Essex-Lopresti, con recogida de datos de manera prospectiva en base a protocolos estandarizados del servicio, siendo realizadas las cirugías por cirujanos de la Unidad de Pie y Tobillo, garantizando la mejor calidad posible en la reducción de la fractura, independientemente del método empleado.

En conclusión, hemos obtenido mejores resultados funcionales y menor tasa de complicaciones con la reducción y fijación percutánea respecto a la cirugía abierta en las fracturas de calcáneo tipo II de Sanders. El ángulo de Böhler postoperatorio se correlacionaba de manera significativa con la valoración funcional en ambos grupos, y el tiempo quirúrgico era factor predictor de efectos adversos tras la reducción abierta y osteosíntesis con placa, siendo la infección la complicación más frecuente en este grupo. Consideramos que la cirugía abierta en las fracturas desplazadas articulares de calcáneo es un procedimiento complejo y con una carga importante de complicaciones potenciales, algunas de ellas muy graves y que pueden precisar de cirugías secundarias[6,35], presentándose el tratamiento quirúrgico menos invasivo como una opción válida en las fracturas de calcáneo con patrones menos severos y en pacientes de riesgo.

Bibliografía

1. Agren PH, Wretenberg P, Sayed-Noor AS. Operative versus non-operative treatment of displaced intra-articular calcaneal fractures: a prospective, randomized, controlled multi-center trial. J Bone Joint Surg 2013; 95-A:1351-7.

2. Csziy M, Buckley R, Tough S, Leighton R, Smith J, McCormack R, y cols. Displaced intra-articular calcaneal fractures: variables predicting late subtalar fusion. J Ortho Trauma 2003; 17:106-12.

3. Radnay CS, Clare MP, Sanders RW. Subtalar fusion after displaced intra-articular calcaneal fractures: does initial operative treatment matter? J Bone Joint Surg 2010; 92-A:32-43.

4. Howard J, Buckley R, McCormack R, Pate G, Leighton R, Petrie D, y cols. Complications following management of displaced intra-articular calcaneal fractures: a prospective randomised trial comparing open reduction internal fixation with non-operative management. J Orthop Trauma 2003; 17:241-9.

5. Essex-Lopresti P. The mechanism, reduction technique and results in fractures of the os calcis. Br J Surg 1951; 39:395-419.

6. Sanders R, Fortin P, Di Pasquale T, Walling A. Operative treatment in 120 displaced intraarticular calcaneal fractures. Results using a prognostic computed tomography scan classification. Clin Orthop 1993; 290:87-95.

7. Pillai A, Basappa P, Ehrendorfer S. Modified Essex-Lopresti/Westhues reduction for displaced intra-articular fractures of the calcaneus. Description of surgical technique and early outcomes. Acta Orthop Belg 2007; 73:83-7.

8. Kwon JY, Guss D, Lin DE, Abousayed M, Jeng C, Kang S, y cols. Effect of delay to definitive surgical fixation on wound complications in the treatment of closed, intra-articular calcaneus fractures. Foot Ankle Int 2015; 36:508-17.

9. DeWall M, Henderson CE, McKinley TO, Phelps T, Dolan L, Marsh JL. Percutaneous reduction and fixation of displaced intra-articular calcaneus fractures. J Orthop Trauma 2010; 24:466-72.

10. Biggi F, Di Fabio S, D'Antimo C, Isoni F, Salfi C, Trevisani S. Percutaneous calcaneoplasty in displaced intraarticular calcaneal fractures. J Orthop Trauma 2013; 14:307-10.

11. Alexandridis G. Calcaneal fractures: a trauma system wide evaluation of patient, injury and fracture characteristics and their association with patient-reported outcome measurements. Tesis Doctoral, Universidad de Utrech, Holanda. 2018.

12. Fan B, Zhou X, Wei Z, Lin W, Hao Y, Shi G, y cols. Cannulated screw fixation and plate fixation for displaced intraarticular calcaneus fracture: A meta-analysis of randomized controlled trials. Int J Surg 2016; 34:64-72.

13. González-García D, Blazquez-Martín T, San Miguel-Campos M, Iglesias-Durán E. Tratamiento percutáneo con balón de cifoplastia de las fracturas intraarticulares de calcáneo: resultados. Rev Pie Tobillo 2016; 30:87-93.

14. Herrera-Pérez M, Gutiérrez-Morales MJ, Valderrabano V, Wiewiorski M, Pais-Brito JL. Fracturas de calcáneo: controversias y consenso. Rev Pie Tobillo 2016; 30:1-12.

15. Majeed H, Barrie J, Munro W, McBride D. Minimally invasive reduction and percutaneous fixation versus open reduction and internal fixation for displaced intra-articular calcaneal fractures: a systematic review of the literature. Foot Ankle 2018; 3:418-25.

16. Shih JT, Kuo CL, Yeh TT, Shen HC, Pan RY, y cols. Modified Essex-Lopresti procedure with percutaneous calcaneoplasty for comminuted intra-articular calcaneal fractures: a retrospective case analysis. BMC Musculoskelet Disord 2018; 19:77-83.

17. Guerado E, Bertrand ML, Cano JR. Management of calcaneal fractures. What have we learnt over the years? Injury 2012; 43:1640-50.

18. Rodríguez-Rodríguez S, Benítez-Garduño R, Oliva-Raygoza C. Tratamiento quirúrgico de las fracturas de calcáneo con placa especial AO de titanio. Acta Ortop Mex 2003; 17:254-8.

19. Jin C, Weng D, Yang W, He W, Liang W, Qian Y. Minimally invasive percutaneous osteosynthesis versus ORIF for Sanders type II and III calcaneal fractures: a prospective, randomized intervention trial. J Orthop Surg Res 2017; 12:10-9.

20. Gracia-Rodríguez I, Pérez-Aznar A, Sanz-Reig J, Lizaur-Utrilla A. Fracturas articulares de calcáneo. Tratamiento incruento versus quirúrgico. Rev Esp Cir Osteoart 1997; 32:169-73.

21. Tornetta P. Percutaneous treatment of calcaneal fractures. Clin Orthop Relat Res 2000; 375:91-6.

22. Walde TA, Sauer B, Degreif J, Walde HJ. Closed reduction and percutaneus Kirschner wire fixation for the treatment of dislocated calcaneal fractures: surgical technique, complications, clinical and radiological results after 2–10 years. Arch Orthop Trauma Surg 2008; 128:585-91.

23. De Vroome SW, Van der Linden FM. Cohort study on the percutaneous treatment of displaced intra-articular fractures of the calcaneus. Foot Ankle Int 2014; 35:156-62.

24. Meena S, Hooda A, Sharma P, Mittal S, Sharma J, Chowdhury B. Operative versus non operative treatment of displaced intraarticular fracture of calcaneum: a meta-analysis of randomized controlled trials. Acta Orthop Belg 2017; 83:161-9.

25. López-Oliva F, Forriol F. Manejo actual de las fracturas intraarticulares del calcáneo. Rev Esp Cir Ortop Trauma 2011; 55:476-84.

26. Schepers T, Schipper IB, Vogels LM, Ginai AZ, Mulder PG, Heetveld MJ, y cols. Percutaneous treatment of displaced intra-articular calcaneal fractures. J Orthop Sci 2007; 12:22-7.

27. Wei N, Yuwen P, Liu W, Zhu Y, Chang W, Feng C, y cols. Operative versus nonoperative treatment of displaced intra-articular calcaneal fractures: a meta-analysis of current evidence base. Medicine 2017; 96:49-57.

28. Schepers T, Patka P. Treatment of displaced intra-articular calcaneal fractures by ligamentotaxis. Current concepts review. Arch Orthop Trauma Surg 2009; 129:1677-83.

29. Ibrahim T, Rowsell M, Rennie W, Brown AR, Taylor GJ, Gregg PJ. Displaced intra-articular calcaneal fractures: 15-year follow-up of a randomised controlled trial of conservative versus operative treatment. Injury 2007; 38:848-55.

30. Loucks C, Buckley R. Bohler's angle: correlation with outcome in displaced intra-articular calcaneal fractures. J Orthop Trauma 1999; 13:554-8.

31. De Boer AS, Van Lieshout EMM, Van't Land F, Misselyn D, Schepers T, Den Hartog, y cols. Soft tissue complications and timing of surgery in patients with a tongue-type displaced intra-articular calcaneal fracture: An international retrospective cohort study. Injury 2018; 49:425-9.

32. Mifsut D, Castro S, Moreno J, Gomar F. Treatment of Sanders Type IV calcaneus fractures by primary arthrodesis with VIRA system. J Minim Invas Orthop 2016; 3: e14.

33. Hortelano-Marco S, Sánchez-González M, Navarrete-Faubel FE, Vicent-Carsí V. Artrodesis subtalar primaria como tratamiento de fracturas conminutas de calcáneo Sanders tipo IV. Rev Esp Cir Osteoart 2019; 54:8-14.

34. Calero-Polanco CA, Mifsut-Miedes D, Ríos-Ruh JM. Resultados clínicos en el tratamiento de las fracturas de calcáneo. Rev Esp Traum Lab 2018; 1:51-5.

35. Sankar A, Johnson SR, Beattie WS, Tait G, Wijeysundera DN. Reliability of the American Society of Anesthesiologists physical status scale in clinical practice. Br J Anaesth 2014; 113:424-32.

Encondroma en fémur proximal, una localización poco frecuente. Necesidad de pedir pruebas complementarias ante una fractura patológica de cadera sobre una lesión de apariencia benigna.

I. MIRANDA[1,2], A. COLLADO-SÁNCHEZ[1,3], M. GUTIÉRREZ-DELGADO[1,4].

1. DEPARTAMENTO APARATO LOCOMOTOR, HOSPITAL IMED VALENCIA, BURJASSOT, VALENCIA, ESPAÑA.
2. SERVICIO DE CIRUGÍA ORTOPÉDICA Y TRAUMATOLOGÍA, HOSPITAL UNIVERSITARIO Y POLITÉCNICO LA FE, VALENCIA.
3. SERVICIO DE CIRUGÍA ORTOPÉDICA Y TRAUMATOLOGÍA, MUTUA UNIVERSAL, VALENCIA, ESPAÑA.
4. SERVICIO DE MEDICINA FÍSICA Y REHABILITACIÓN, HOSPITAL PADRE JOFRÉ, VALENCIA, ESPAÑA.

Resumen. *Objetivo.* El objetivo fue demostrar que un encondroma en fémur proximal puede pasar inadvertido si no se realizan pruebas complementarias de imagen. *Materiales y métodos.* Se realizó una encuesta a 58 especialistas en cirugía ortopédica y traumatología: varón, 18 años, fractura patológica de cadera sobre una lesión quística tras un traumatismo de baja energía. Se enviaron las radiografías simples iniciales. *Resultados.* Solo un 3% de los encuestados pensaron en el diagnóstico correcto (encondroma) con la imagen inicial, siendo el diagnóstico de sospecha más frecuente el quiste óseo esencial, seguido del quiste óseo aneurismático, un 17% hubiese hecho un tratamiento insuficiente y el 80% restante hubiese llegado al diagnóstico correcto tras las pruebas complementarias. *Conclusiones.* Ante una fractura patológica sobre una lesión lítica o quística de apariencia benigna en fémur proximal deben realizarse pruebas complementarias de imagen (TAC y/o RM) para realizar un adecuado diagnóstico y evitar errores en el tratamiento.

Enchondroma in the proximal femur, a rare location. Need to request complementary tests for a pathological hip fracture on a lesion of benign appearance.

Summary. *Aim.* The aim was to demonstrate that an enchondroma in the proximal femur can be misdiagnosed if complementary imaging tests are not performed. *Methods.* A survey of 58 orthopedic surgery and traumatology specialists was carried out: an 18-year-old male with a pathological hip fracture on a cystic lesion after a low-energy trauma. Simple radiographs were sent. *Results.* Only 3% of the respondents thought about the correct diagnosis (enchondroma) with the initial image, being the diagnosis of suspicion more frequent the simple bone cyst, followed by the aneurysmal bone cyst, 17% would have performed an insufficient treatment and 80% remaining would have arrived at the correct diagnosis after the complementary tests. *Conclusion*. In a pathological fracture in the proximal femur on a lytic or cystic lesion of benign appearance, complementary imaging tests (CT and/or MRI) should be performed to achieve an adequate diagnosis and to avoid errors in the treatment.

Correspondencia:
Dr. Ignacio Miranda Gómez.
Servicio de Cirugía Ortopédica y Traumatología.
Hospital Universitario y Politécnico La Fe.
Avda. de Fernando Abril Martorell, 106.
46026 Valencia, España.
Correo electrónico: nachomigo@hotmail.com

Introducción

El fémur proximal es una localización frecuente de lesiones tumorales y pseudotumorales. Aproximadamente la tercera parte son tumores benignos, otra tercera parte lesiones pseudotumorales y el resto tumores malignos (primarios o lesiones metastáticas). Los tipos más frecuentes en orden decreciente son: quiste

óseo (esencial o aneurismático), displasia fibrosa, lesión metastática, tumor de células gigantes, osteocondroma, etc[1,2]. Los encondromas, a pesar de ser tumores benignos relativamente frecuentes, se localizan muy raramente en fémur proximal, aunque se han descrito algunos casos en la literatura[3–5]. Ante una lesión lítica o quística, aunque la apariencia radiológica sea la de un quiste óseo esencial o un quiste óseo aneurismático, debe realizarse un adecuado diagnóstico diferencial, para lo que puede resultar útil la utilización de tomografía axial computerizada (TAC) y/o una resonancia magnética (RM)[6–8].

Los tumores óseos benignos se manifiestan normalmente por síntomas mecánicos: dolor, cojera, etc., pero en un 5-35% de las ocasiones son diagnosticados a consecuencia de una fractura patológica, sobre todo en el caso de los tumores osteolíticos[1,9]. En el fémur proximal el riesgo de fractura patológica es especialmente elevado, debido a los elevados requerimientos mecánicos que presenta la zona[9–11].

El objetivo del presente trabajo fue demostrar que una localización rara de presentación del encondroma en fémur proximal puede pasar inadvertida si no se realizan pruebas complementarias de imagen en una fractura patológica de fémur proximal.

Material y métodos

Se presenta un caso de un varón de 18 años con una fractura patológica de cadera sobre el que, tras obtener un diagnóstico radiológico y anatomopatólogico diferente al observado inicialmente, se decidió realizar una encuesta entre especialistas en cirugía ortopédica y traumatología.

A todos los encuestados se les dio la misma información por escrito y se les remitieron las imágenes que se obtuvieron inicialmente en urgencias (Fig. 1): "Varón de 18 años, con dolor intenso de cadera izquierda tras un traumatismo de baja energía".

1- *¿Cuál es el diagnóstico?*

2- Si hay alguna lesión de base, *¿cuál es?*

3- *¿Pedirías alguna otra prueba complementaria antes de tratarlo?*

4- *¿Qué tratamiento realizarías?"*

Caso clínico

Varón de 18 años, remitido desde otro centro con el diagnóstico de fractura de cadera izquierda (no indica en el informe que la fractura sea patológica) para tratamiento definitivo. Aporta radiografías simples (Fig. 1). El paciente refiere que bajando de un barco, aproximadamente medio metro de altura, al apoyar la pierna izquierda, ha notado un dolor, un crujido y se ha caído (traumatismo de baja energía). El primer diagnóstico que se realizó en nuestro centro fue el de fractura patológica de fémur proximal derecho sobre un quiste óseo esencial. Se solicitó un TAC para una mejor valoración del trazo de fractura y programar la intervención. En el TAC se observó la fractura sobre una lesión quística, pero se observó algo de matriz condral intraquística (Fig. 2) y el radiólogo recomendó completar estudio mediante RM. La RM confirmó la presencia de matriz condral, siendo el diagnóstico de sospecha de la lesión de base un encondroma o un condroblastoma benigno o de bajo grado (Fig. 3).

Se colocó al paciente en mesa de tracción. Se realizó un abordaje lateral al fémur proximal, desbridamiento y curetaje de la lesión (se remitió la muestra para estudio anatomopatológico). Se redujo la fractura con ayuda de la mesa de tracción y se osteosintetizó mediante un clavo endomedular con tornillo cefálico; por último, se rellenó la lesión mediante sustituto de injerto óseo Strucsure CP (Smith & Nephew, Andover, MA) (Fig. 4). La anatomía patológica confirmó el diagnóstico de encondroma. La evolución postoperatoria fue positiva, comenzando con una carga parcial a las 8 semanas, obteniendo una consolidación completa de la

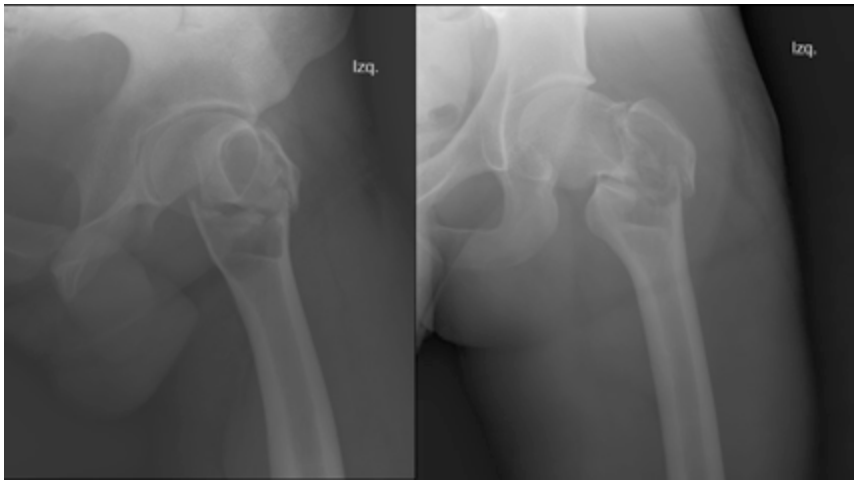

Figura 1. Imágenes de radiología simple obtenidas en urgencias. Son las imágenes radiográficas que se enviaron en la encuesta a los especialistas en cirugía ortopédica y traumatología.

Figura 2. Cortes de TAC. Fractura patológica pertrocantérea de cadera izquierda. Subyacente a la fractura se observa una lesión focal ósea de aspecto quístico predominante centrada en la médula ósea de la región intertrocantérea de 45x44x60mm (diámetro transverso, anteroposterior y craneocaudal). La tumoración presenta bordes bien definidos, transición homogénea y regular con el resto del tejido óseo; presenta un pequeño foco de matriz condral de aproximadamente 11 mm.

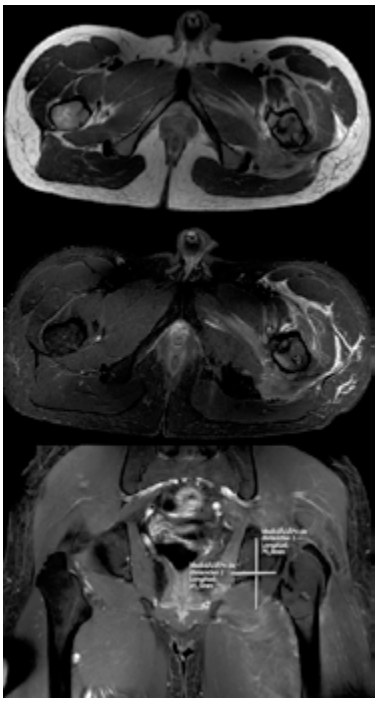

Figura 3. Cortes de RM. Lesión osteolítica metafisaria de fémur proximal. El contenido lesional es heterogéneo, parcialmente hemático (en relación con la fractura), unilocular, observando en la porción más posterobasal de la lesión un foco lesional que sugiere la presencia de matriz condral, que mide 12x10 mm. Este foco presenta tenue captación de contraste iv. Imagen compatible con encondroma vs condroblastoma de bajo grado.

Figura 4. Imagen postoperatoria inmediata. Se observa la correcta reducción de la fractura y la colocación del clavo endomedular. Se observa la lesión quística y el relleno con sustituto óseo.

fractura al año de evolución; se produjo un colapso de la fractura con un acortamiento de aproximadamente 2,5 cm del miembro afecto (Fig. 5); a los 18 meses de evolución, presenta una marcha sin ayudas con una discreta cojera y reincorporación a una actividad física moderada, no se ha producido recidiva de la enfermedad y se ha rellenado la cavidad (RM control a los 14 meses; programada nueva RM de control a los 24 meses de la intervención).

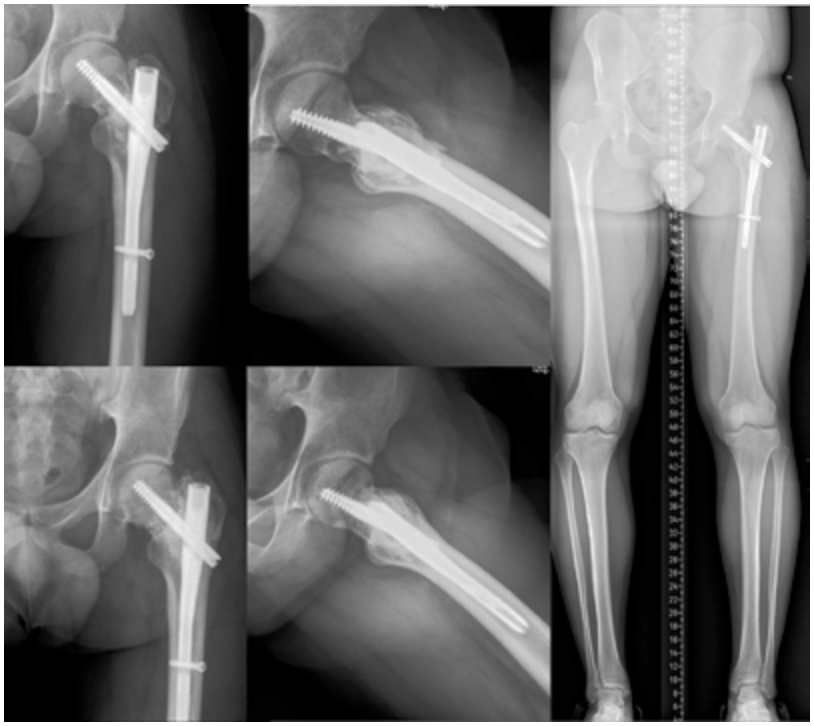

Figura 5. Controles radiográficos evolutivos. Las imágenes superiores muestran la Rx anteroposterior y axial a los 4 meses de la intervención. Las imágenes inferiores corresponden con el control radiográfico al año de la intervención, donde se observa consolidación de la lesión. La imagen de la derecha corresponde a una telemetría realizada a los 17 meses de la intervención donde se observa un acortamiento de la pierna intervenida.

Resultados

Se remitió una encuesta a 108 especialistas en cirugía ortopédica y traumatología que no son especialistas en tumores musculoesqueléticos. Se recogieron 58 respuestas (53,7%) de especialistas en cirugía ortopédica que trabajan en 21 hospitales diferentes repartidos en 12 ciudades. Los resultados de la encuesta fueron los siguientes (al realizarse una encuesta de respuesta abierta, hay encuestados que dan más de una opción en alguna de las preguntas):

1- *¿Cuál es el diagnóstico?*: 100% fractura patológica (50% pertrocantérea, 14% pertrocantérea con trazo basicervical, 5% subtrocantérea, 3% basicervical y 28% no especifican).

2- Si hay alguna lesión de base, *¿cuál es?*: 7% no saben, 69% quiste óseo esencial, 26% quiste óseo aneurismático, 7% displasia fibrosa, 3% encondroma, 19% otros.

3- *¿Pedirías alguna otra prueba complementaria antes de tratarlo?*: 12% ninguna, 67% TAC, 33% RM, 17% biopsia preoperatoria, 5% otras.

4- *¿Qué tratamiento realizarías?* 98% osteosíntesis (59% enclavado endomedular; 17% clavo-placa; 22% no especifica el tipo de osteosíntesis) y 2% no se pronuncia. El 19% remitiría muestra para anatomía patológica, 33% utilizaría injerto o sustituto óseo, 31% haría curetaje de la lesión.

Sin pruebas complementarias, el 3% de los encuestados pensaron en el diagnóstico de sospecha del TAC y la RM y que confirmó la anatomía patológica de la muestra quirúrgica. El 17% de los especialistas en cirugía ortopédica y traumatología hubiese realizado la intervención con un diagnóstico insuficiente o erróneo, y el 80% hubiese llegado al diagnóstico correcto con las pruebas complementarias solicitadas, aunque el diagnóstico inicial con la Rx simple no fuese correcto.

Discusión

Los tumores óseos benignos en el fémur proximal, a pesar de no ser muy comunes, se encuentran con cierta frecuencia en adolescentes y adultos jóvenes, como en el caso que presentamos, con una expectativa de vida normal, por lo que es esencial la resección completa (en caso de ser necesario según el tipo de tumor) y conseguir una funcionalidad lo más cerca posible a la normalidad[10,11].

Se ha obtenido respuesta completa al 53,7% de las encuestas enviadas, que es similar a la media de respuesta a encuestas que se sitúa en el 52,7%[12], por lo que hemos obtenido el número de respuestas esperable. En la encuesta realizada, solo un 3% de los encuestados pensaron en que la lesión que se presentaba era un encondroma al valorar la Rx simple, probablemente debido a la poca frecuencia de la localización de los en-

condromas en fémur proximal. Los encondromas son una tumoración muy frecuente en huesos largos de manos y pies, siendo menos frecuente su localización en húmero proximal, fémur distal y tibia proximal, siendo muy rara su localización en fémur proximal, aunque se han descrito algunos casos en la literatura[3–5], por lo que aunque sea una presentación rara, el encondroma debe ser tenido en cuenta en el diagnóstico diferencial.

El 80% de los encuestados hubiesen llegado a un diagnóstico correcto antes de la intervención, porque hubiesen solicitado pruebas complementarias de imagen (TAC, RM o ambas). El 17% de los especialistas en cirugía ortopédica y traumatología hubiesen realizado la intervención con un diagnóstico insuficiente o erróneo. Por tanto, ante una fractura patológica de cadera, aunque se esté prácticamente seguro de que es un quiste (esencial o aneurismático), deben solicitarse pruebas complementarias (TAC, RM o ambas), ya que van a condicionar el tratamiento. Los quistes óseos esenciales son relativamente frecuentes en el fémur proximal y ante una fractura patológica a través de esta lesión, el tratamiento de elección es la osteosíntesis sin necesidad de realizar resección ni curetaje[13]. En el caso que se presenta, el diagnóstico de encondroma obliga a un desbridamiento más agresivo y a plantearse qué injerto se debe utilizar (autoinjerto, aloinjerto, sustituto óseo, etc.)[9,14,15]. En este paciente, se optó por una osteoínstesis mediante clavo intramedular, ya que se consideró, tal y como está descrito en la literatura, que aporta una mejor estabilidad mecánica[1,16]. Como se ha podido ver en la encuesta, hay un amplio consenso entre los especialistas en la realización de una osteosíntesis, siendo mayoría los que hubiesen elegido un enclavado endomedular ante esta fractura.

En conclusión, la localización de un encondroma en fémur proximal es rara, pero debe ser tenida en cuenta en el diagnóstico diferencial. Ante una fractura patológica sobre una lesión lítica o quística de apariencia benigna en fémur proximal deben realizarse pruebas complementarias de imagen (TAC y/o RM) para realizar un adecuado diagnóstico y evitar errores en el tratamiento.

Agradecimientos

A todos los especialistas en cirugía ortopédica y traumatología que colaboraron desinteresadamente respondiendo a la encuesta.

Al Servicio de Radiología del Hospital IMED Valencia, en especial al Dr. Javier Collado y a la Dra. Cristina Calabuig.

A los componentes del Departamento de Aparato Locomotor del Hospital IMED Valencia y a su jefe de servicio, Dr. Eduardo Sánchez Alepuz.

A la Unidad de Tumores Musculoesqueléticos del Servicio de Traumatología y Cirugía Ortopédica del Hospital Universitario y Politécnico La Fe de Valencia.

A nuestro paciente y su familia, por confiar en el equipo, por la perseverancia y el esfuerzo.

Bibliografía

1. Zhang Y, Li JZ, Lu XC, Zhang Y, Zhang HS, Shi HL, y Cols. Intramedullary Nailing Combined with Bone Grafting for Benign Lesions of the Proximal Femur. Orthop Surg 2017; 9(1):97–102.
2. Zhang X., Wang Z, Yang W. The change of tumor and tumor-like lesion of bone and joint in different age. J Mod Oncol 2013; 21:2340–4.
3. Ojeda-Thies C, Bonsfills N, Albiñana J. Solitary epiphyseal enchondroma of the proximal femur in a 23-month-old girl. J Pediatr Orthop 2008; 28(5):565–8.
4. Singh P, Kejariwal U, Chugh A. A rare occurrence of enchondroma in neck of femur in an adult female: A case report. J Clin Diagnostic Res 2015; 9(12):RD01–3.
5. Bird JE, Wang WL, Deavers MT, Madewell J, Lewis VO. Enchondroma with secondary aneurysmal bone cyst. Skeletal Radiol 2012; 41(11):1475–8.
6. Mascard E, Gomez-Brouchet A, Lambot K. Bone cysts: Unicameral and aneurysmal bone cyst. Orthop Traumatol Surg Res [Internet] 2015; 101(1):S119–27. Disponible en: http://dx.doi.org/10.1016/j.otsr.2014.06.031
7. Mulligan ME. How to Diagnose Enchondroma, Bone Infarct, and Chondrosarcoma. Curr Probl Diagn Radiol [Internet] 2019; 48(3):262–73. Disponible en: http://dx.doi.org/10.1067/j.cpradiol.2018.04.002
8. Hakim DN, Pelly T, Kulendran M, Caris JA. Benign tumours of the bone: A review. J Bone Oncol 2015; 4(2):37–41.
9. Carvallo PI, Griffin AM, Ferguson PC, Wunder JS. Salvage of the proximal femur following pathological fractures involving benign bone tumors. J Surg Oncol 2015; 112(8):846–52.
10. Wai EK, Davis AM, Griffin A, Bell RS, Wunder JS. Pathologic fractures of the proximal femur secondary to benign bone tumors. Clin Orthop Relat Res 2001; (393):279–86.
11. Roposch A, Saraph V, Linhart WE. Treatment of femoral neck and trochanteric simple bone cysts. Arch Orthop Trauma Surg 2004; 124(7):437–42.
12. Baruch Y, Holtom BC. Survey response rate levels and trends in organizational research. Hum Relations 2008; 61(8):1139–60.
13. Cha SM, Shin HD, Kim KC, Park JW. Does fracture affect the healing time or frequency of recurrence in a simple bone cyst of the proximal femur? Clin Orthop Relat Res 2014; 472(10):3166–76.
14. Carvallo PI, Griffin AM, Ferguson PC, Wunder JS. Response to letter to the editor re Carvallo et al.: Salvage of the proximal femur following pathological fractures involving benign bone tumors. J Surg Oncol 2016; 114(2):255.
15. Roudbari S, Aliloo Sami SH, Roudbari M. The clinical results of benign bone tumor treatment with allograft or autograft. Arch Iran Med 2014; 18(2):109–13.
16. Steensma M, Healey JH. Trends in the surgical treatment of pathologic proximal femur fractures among musculoskeletal tumor society members. Clin Orthop Relat Res 2013; 471(6):2000–6.

Tratamiento artroscópico del síndrome de *impingement* posterior de tobillo.

J. AGUILAR GONZÁLEZ, F.E. NAVARRETE FAUBEL, M. SÁNCHEZ GONZÁLEZ, V. VICENT CARSÍ.

SERVICIO DE CIRUGÍA ORTOPÉDICA Y TRAUMATOLOGÍA. HOSPITAL UNIVERSITARIO Y POLITÉCNICO LA FE DE VALENCIA.

Resumen. El impingement posterior de tobillo es un síndrome doloroso en el que el tratamiento artroscópico es una de las opciones disponibles. El objetivo del estudio es evaluar los resultados de la técnica artroscópica posterior fuera del ámbito de la traumatología deportiva. *Material y métodos.* Se intervinieron 17 pacientes diagnosticados de impingement posterior, mediante una técnica artroscópica reproductible, durante un periodo de 5 años (2013-2018). Fueron 11 hombres y 6 mujeres. La edad media fue 35 años. Ningún paciente era deportista profesional y 12 no practicaban deporte. La media de seguimiento de los pacientes tras la cirugía fue de 51 meses. Se evaluaron los resultados mediante escalas validadas y el análisis estadístico se realizó mediante el test de Wilcoxon para datos pareados. *Resultados.* La puntuación media AOFAS mejoró en 38 puntos, con un AOFAS postoperatorio fue 78,6, siendo la diferencia estadísticamente significativa ($p<0,01$). La puntuación en la escala visual analógica del dolor también mejoró significativamente desde 7 a 3 puntos en el postoperatorio ($p<0,01$). Encontramos diferencias significativas en el resultado entre los pacientes con impingement anterior asociado e impingement posterior aislado ($p<0,05$). No existieron complicaciones mayores. *Conclusiones.* La artroscopia posterior de tobillo es una técnica segura y capaz de proporcionar buenos resultados en poblaciones no deportivas. La presencia de patologías concomitantes, especialmente el impingement anterior, es un factor a tener en cuenta que puede llevar a obtener peores resultados.

Arthroscopic treatment of posterior anke impingement.

Summary. Posterior ankle impingement syndrome is a typical condition that can be treated arthroscopically. The aim of the study is to evaluate the results of the posterior arthroscopic technique outside the scope of sports medicine. *Material and Methods.* A total of 17 procedures were performed in patients diagnosed with posterior ankle impingement between 2013 and 2018, using a reproducible technique in all cases. There were 11 men and 6 women. The mean age was 35 years. No patient was professional athlete and 12 did not practice any sport. The mean follow-up of patients after surgery was 51 months. Outcomes were assessed using validated scales and statistical analysis was performed using the paired data Wilcoxon test. *Results.* The average AOFAS hindfoot score improved by 38 points; postoperative AOFAS was 78.6 and we found statistical differences ($p<0.01$). The score on the visual analog scale of pain also significantly improved from 7 to 3 points postoperatively ($p<0.01$). We found significant differences in outcome among patients with associated anterior impingement and isolated posterior impingement ($p<0,05$). There were no major complications. *Conclusions.* Posterior ankle arthroscopy is a safe technique that can provide good results in non-sports population. The presence of concomitant conditions, especially the anterior impingement, is a factor to take into account, because may lead to worse results.

Correspondencia:
F.E. NAVARRETE FAUBEL
Avda. Francia Nº2, pta 30.
46023 Valencia. España.
Correo electrónico: enavarrete3@yahoo.es

Introducción

La artroscopia posterior de tobillo es una técnica establecida para el tratamiento de diversas patologías en la región posterior del mismo. Algunas de sus indicaciones son: asistencia en el tratamiento de fracturas; patología del cartílago (incluyendo las lesiones osteocondrales localizadas en zonas posteriores de la cúpula astragalina); artrodesis tibiotalar, subtalar y tibiotalocalcanea; impingement posterior; sinovitis localizadas en el espacio posterior y patología asociada al flexor *hallucis longus* (FHL).

El impingement posterior (IP) de tobillo es un síndrome doloroso que aparece característicamente al realizar movimientos de flexión plantar forzada[1]. Se ha relacionado con deportes como escalada, carrera, fútbol, buceo y, característicamente el ballet, que requieren de forma repetitiva este movimiento[2]. Existen diferentes causas anatómicas que predisponen a desarrollar este síndrome y que generan un problema de espacio en la zona posterior del tobillo. Las más conocidas son la presencia del hueso accesorio *os trigonum* o de un proceso posterior talar muy prominente conocido como Stieda. Otras variantes anatómicas, como un maléolo tibial posterior prominente o un aumento de volumen de la superficie superior de la tuberosidad calcánea también pueden facilitar el desarrollo de este síndrome. Asimismo, las fracturas del proceso posterior del astrágalo (bien del tubérculo lateral: fractura de Sepherd; o del medial: fractura de Cedell) pueden dar esta sintomatología. En algunos casos el impingement posterior se asocia a patología del tendón flexor hallucis longus por su íntima relación anatómica, condicionando un compromiso de espacio en su entrada al retináculo[3].

El diagnóstico del IP de tobillo es clínico. Se sospecha ante la presencia de dolor en el área posterior del tobillo y se confirma con la maniobra de hiperflexión plantar forzada. Mediante esta maniobra, somos capaces de reproducir el dolor del paciente, al ocasionar la compresión de los elementos óseos posteriores. Es recomendable completar el diagnóstico con pruebas de imagen como radiografías simples, en las que veremos alguna de las causas anatómicas anteriormente mencionadas. La resonancia magnética confirmará la presencia de cambios inflamatorios en las áreas de compresión ósea, visibles en las secuencias T2 y STIR.

Cuando el tratamiento conservador fracasa, puede ser necesario el tratamiento quirúrgico, ya sea mediante cirugía abierta o artroscópica. La artroscopia posterior de tobillo ha demostrado ofrecer buenos resultados[3-10], además de ser un procedimiento quirúrgico seguro[4,11]. Por todo ello, la indicación de esta técnica como tratamiento electivo en la patología del impingement posterior está aumentando y se extiende más allá del clásico contexto deportivo, en el que se han encuadrado varios de los estudios publicados[5, 12-16].

El objetivo de este estudio es evaluar los resultados y las posibles complicaciones en el tratamiento del síndrome de impingement posterior de tobillo mediante artroscopia posterior en una población fuera del ámbito de la traumatología deportiva.

Material y métodos

Se realizó un estudio retrospectivo en el que se incluyeron todos los pacientes diagnosticados de síndrome de impingement posterior de tobillo y que fueron tratados quirúrgicamente mediante artroscopia posterior durante un periodo de cinco años (2013-2018), con un tiempo mínimo de seguimiento de un año.

El diagnóstico de impingement posterior fue clínico y apoyado por pruebas de imagen complementarias. Estas pruebas fueron: radiografías simples con proyecciones estándar en carga (anteroposterior y lateral) y resonancia magnética mostrando alteraciones óseas y cambios de edema e inflamación característicos. La indicación quirúrgica se estableció ante la ausencia de mejoría con el tratamiento conservador tras un mínimo de 6 meses de seguimiento.

Se incluyeron todos los pacientes con síndrome de impingement posterior independientemente de la causa del mismo: os trigonum, proceso de Stieda prominente, traumatismos y/o fracturas del proceso posterior del astrágalo, impingement de partes blandas o tendinopatía del flexor largo de hallux (FHL).

Todos fueron intervenidos por el mismo equipo quirúrgico, utilizando la técnica artroscópica posterior de tobillo descrita inicialmente por Van Dijk[17].

Se recogieron datos demográficos como: sexo, edad, lateralidad y tiempo total de seguimiento (tiempo desde la cirugía hasta la última revisión). También se registró la causa anatómica del impingement y si practicaba deporte de alta intensidad (definido como más de 4 entrenamientos por semana).

Se documentó la existencia de complicaciones, ya fueran menores (infección superficial, dolor, parestesias locales transitorias) o mayores (infección profunda, lesión nerviosa permanente); así como la necesidad de reintervención.

Para cuantificar los resultados se utilizó la escala validada "*American Orthopaedic Foot and Ankle Society* (AOFAS) *hindfoot score*[18]" y la escala visual analógica para el dolor (EVA) tanto de antes como de después de la cirugía.

La satisfacción percibida por el paciente se evaluó mediante un cuestionario al que sólo podía responder sí o no, y que incluyó las siguientes preguntas:

¿*Está satisfecho con el resultado de la cirugía*?;

¿*Se volvería a operar si estuviera en la misma situación*?; y

¿*Ha experimentado mejoría*?

Mediante estas tres preguntas se establecieron grados de satisfacción. Se consideró al paciente como: muy satisfecho cuando respondió sí a todas las preguntas; moderadamente satisfecho cuando contestó sí a dos; poco satisfecho cuando respondió sí a sólo una, e insatisfecho cuando respondió que no a todas las preguntas. También se evaluó de 0 a 10 el grado de satisfacción subjetiva del paciente.

Todos los datos fueron recogidos y tratados por un único cirujano, no presente en ninguna de las cirugías realizadas ni implicado en el seguimiento de los pacientes de manera previa a la recogida de datos.

Técnica Quirúrgica

Para la intervención de los pacientes seguimos la técnica de los portales artroscópicos posteriores descrita por Van Dijk[17] en el año 2000. Se coloca al paciente en decúbito prono con isquemia en muslo y sin tracción. Utilizamos la óptica estándar de rodilla de 4 mm.

En primer lugar, se realiza el portal posterolateral por donde introducimos la óptica. Posteriormente hacemos el posteromedial por donde se introducen los instrumentos de trabajo. Una vez localizado el FHL establecemos nuestra área de seguridad lateral al mismo. A continuación, identificamos la anatomía específica de la región en busca de cualquiera de las causas descritas. Sistemáticamente comprobamos mediante la flexoextensión del hallux que no haya compromiso de espacio en el recorrido del FHL ni otras alteraciones a este nivel. Finalmente, en caso de compromiso óseo se delimita el área de resección y se lleva a cabo con fresa motorizada.

Durante la primera semana se realiza una inmovilización con férula suropédica de yeso para control del dolor y de las partes blandas. En la segunda semana se permite la movilización activa y la carga parcial según tolerancia. En la tercera se autoriza la carga total, con vuelta progresiva a la actividad normal previa.

Análisis Estadístico

Las variables cuantitativas se expresaron como la media o mediana con su desviación estándar y las variables cualitativas en porcentaje.

Para comparar las medias de las variables AOFAS y EVA previas y posteriores a la intervención se utilizó el test de Wilcoxon para datos pareados.

Para determinar si existía diferencia en los resultados del tratamiento entre diferentes grupos se utilizó el test de Wilcoxon o el test de Kruskal-Wallis según se hiciera la comparación entre 2 o más grupos.

El análisis estadístico se realizó mediante el programa SPSS, versión 25. El nivel de significación estadístico se definió como $P < 0{,}05$.

Resultados

Se intervinieron un total de 17 pacientes mediante artroscopia posterior de tobillo entre 2013 y 2018. No hubo pérdida de ningún paciente y la media de seguimiento fue de 51 meses (rango 21-74).

La edad media fue de 35 años (rango 16-60) en el momento de la cirugía. Tuvimos 11 hombres y 6 mujeres. En 9 casos el miembro afectado fue el izquierdo y en 8 el derecho. Hubo 5 deportistas de alta intensidad, aunque ninguno de ellos era profesional. (Tabla I)

Tabla I. Listado de pacientes.

Nº	Edad	Sexo	Lado	Deporte A.I.	Causa I.P.	Seguimiento (meses)	Complic.	Re-QX	AOFAS Pre/Post	Dif. AOFAS	EVA	Dif. EVA	Satis.	Nivel Satis.
1	16	M	I	SÍ	OT	51	NO	NO	55/100	45	6/0	6	Muy	10
2	19	F	D	NO	OT	21	NO	NO	35/100	65	6/0	6	Muy	9
3	21	M	I	SÍ	OT+ H	45	NO	NO	35/90	55	7/3	4	Muy	9
4	25	F	I	NO	OT+ FHL	64	NO	SÍ	20/87	67	9/4	5	Muy	10
5	32	M	I	NO	OT	21	NO	NO	31/69	38	8/3	5	Muy	7
6	30	M	D	SÍ	ST+ IA	52	NO	NO	75/80	5	3/3	0	Poco	2
7	31	M	D	NO	ST	56	SÍ	NO	10/90	80	8/2	6	Muy	8
8	33	M	D	NO	ST	62	NO	NO	20/100	80	9/0	9	Muy	10
9	34	M	D	NO	ST	61	NO	NO	40/87	47	6/2	4	Muy	7
10	33	M	I	SÍ	FHL	70	NO	NO	70/95	25	5/0	5	Muy	9
11	35	M	D	NO	ST+ IA	44	NO	NO	52/52	0	7/7	0	Insat.	1
12	38	M	D	NO	OT+ IA	59	NO	SÍ	26/52	26	7/5	2	Mod.	5
13	39	M	I	NO	OT+ IA	54	NO	NO	31/54	23	7/5	2	Mod.	5
14	45	M	I	NO	ST	25	NO	NO	50/78	28	9/4	5	Muy	10
15	50	M	D	SÍ	OT	73	NO	NO	40/100	60	9/0	9	Muy	10
16	59	M	I	NO	ST	60	NO	SÍ	60/60	0	7/7	0	Insat.	0
17	60	M	I	NO	OT	54	NO	NO	42/42	0	10/10	0	Insat	0

M: Masculino; F: Femenino; OT: Os Trigonum; ST: Stieda; IA: Impingement anterior; H: Haglund; FHL: Patología flexor hallucis longus
Deporte A.I.: Deporte alta intensidad (>4 entrenamientos/semana) Complic.: Complicaciones; Re-Qx: Re-intervención Dif.EVA: Diferencia EVA (mejoría escala visual analógica dolor); Dif.AOFAS: Diferencia AOFAS (mejoría escala AOFAS); Nivel Satis.: Nivel de satisfacción.

Entre las causas del IP la existencia de os trigonum estaba presente 9 pacientes, bien de forma aislada (5 casos) o bien asociada a otra alteración anatómica como tendinopatía del FHL o deformidad de Haglund. La segunda causa más frecuente fue el proceso de Stieda, presente en 7 pacientes, bien de forma aislada (5 casos) o asociada a impingement anterior. Tuvimos un caso de tendinopatía aislada del FHL sin patología ósea concomitante. (Fig. 1)

La puntuación media en la escala AOFAS de retropié preoperatoria era de 40,7 (rango 10-75) y la postoperatoria de 78,6 (rango 42-100), por lo que, tras la intervención, la puntuación media mejoró en 38 puntos, siendo la diferencia estadísticamente significativa. ($p<0,01$). La media de la escala visual analógica del dolor (EVA) también mejoró, de 7 puntos antes de la intervención a 3 puntos tras la misma, siendo la diferencia estadísticamente significativa ($p<0,01$). (Tabla II, Fig. 2)

En cuanto a la satisfacción subjetiva con la cirugía, el 77% (13 pacientes) estuvieron satisfechos con el resultado (11 muy satisfechos y 2 moderadamente satisfechos). La puntuación media del grado de satisfacción de los pacientes fue de 7. Tuvimos 1 paciente poco satisfecho y 3 insatisfechos.

Algunos de estos pacientes con menor grado de satisfacción asociaban impingement anterior de tobillo. Los resultados en este subgrupo con impingement anterior fueron peores, con un AOFAS de 60, EVA de 5 y media de satisfacción de postquirúrgica de 3. Existieron diferencias estadísticamente significativas en cuanto a la mejoría del AOFAS y EVA entre este subgrupo y el resto de los pacientes con impingement posterior aislado.

No existieron diferencias significativas en los resultados clínicos dependientes de otras variables, como la edad o la realización habitual de deporte de alta intensidad.

No existieron complicaciones mayores tras la cirugía ni durante el seguimiento. Tuvimos una complicación menor que consistió en dolor local en uno de los portales y se solucionó con infiltraciones de anestésico más antiinflamatorio.

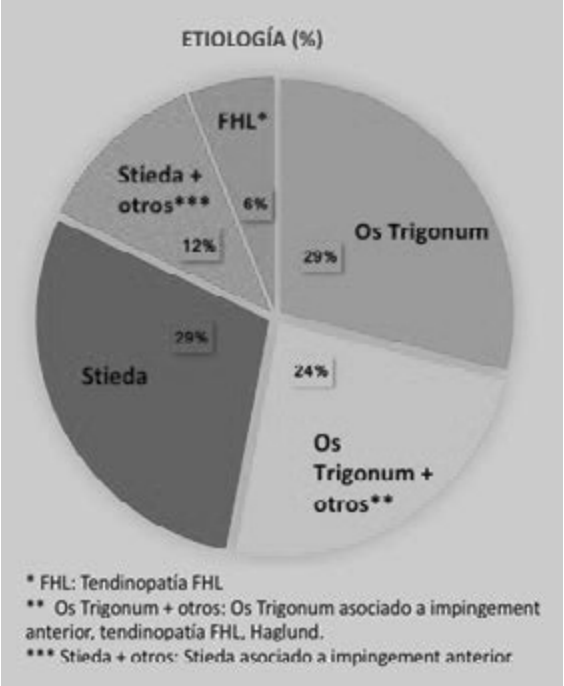

Figura 1. Causas de impingement posterior en nuestra serie.



Figura 2. Resultados escala AOFAS.

Tabla II. Resultados AOFAS y EVA.

	$\bar{X}$ (rango) **PRE**	$\bar{X}$ (rango) **POST**	**MEDIANA ± SD PRE**	**MEDIANA ± SD POST**	**TEST (P)**
AOFAS n=17)	40,7 (10-75)	78,6 (42-100)	40 ± 17,8	87 ± 19,8	Wilcoxon Rank Sum Test datos pareados **p=0,001** (<0,05)
EVA (n=17)	7,2 (3-10)	3,2 (0-10)	7 ± 1,8	3 ± 2,9	Wilcoxon Rank Sum Test datos pareados **p=0,002** (<0,05)

Se reintervinieron 3 pacientes en los que se consideró que no existía mejoría suficiente. En el primer caso se realizó una nueva liberación del tendón FHL, que se encontraba engrosado, y se obtuvo buen resultado clínico tras la segunda cirugía. El segundo caso era un paciente que asociaba inestabilidad anterior y precisó una nueva cirugía para su tratamiento. El tercer caso asociaba tendinopatía del tendón tibial posterior.

Discusión

La causa más frecuente de impingement posterior en nuestra serie fue la presencia de os trigonum (53%) o proceso de Stieda (41%) y sólo en un caso se encontró una tendinopatía del FHL sin causa ósea subyacente. Esta frecuencia concuerda con lo publicado en la literatura. La prevalencia en la población general de os trigonum puede oscilar entre 13 y 25%[19-21], por lo que no es de extrañar que sea la causa más descrita. En cuanto a tendinopatía aislada del FHL sin otras alteraciones óseas, son escasos los artículos publicados que reportan casos de tratamiento aislado del FHL sin otros procedimientos concomitantes, pero han demostrado obtener buenos resultados clínicos[3,22].

Existen 4 pacientes incluidos en la serie en los que se realiza un doble abordaje mediante artroscopia anterior, además de la posterior, para tratar el impingement anterior durante el mismo procedimiento. En contraste con lo que se ha publicado por parte de algunos autores que defienden este doble abordaje y obtienen resultados excelentes (AOFAS medio de 93 puntos)[9], en nuestra serie, los resultados en este subgrupo no fueron tan buenos. De los 4 pacientes con menor grado de satisfacción de nuestra serie, 2 de ellos asociaban impingement anterior.

No hemos encontrado diferencias estadísticamente significativas en los resultados al dividir a los pacientes por grupos de edad. Así pues, tras analizar los datos, el único factor que vimos implicado en la presencia de malos resultados es la existencia de impingement anterior concomitante. Excluyendo los pacientes con impingement anterior asociado tenemos una media de AOFAS postquirúrgico de 84. Estos resultados se asemejan a los publicados previamente, que oscilan entre 80 y 98 puntos[5,6,8,19, 23-26].

Son menos los estudios que han utilizado la escala EVA del dolor para monitorizar los resultados, pero han obtenido una mejoría similar a la de nuestros pacientes, entre 4 y 6 puntos[7,8,19]. Consideramos que la escala EVA es un buen indicador de mejoría junto con el resto de escalas validadas, ya que esta patología consiste en un síndrome doloroso.

La técnica quirúrgica utilizada en este estudio[18] cuenta con menos de 20 años de recorrido desde su primera descripción ya que hasta entonces existían otras técnicas diferentes para abordar el impingement posterior de tobillo, como la cirugía abierta. Las técnicas abiertas ofrecen buenos resultados, pero la artroscopia disminuye el tiempo de recuperación del paciente y de incorporación a la actividad previa[1,19]. Creemos que la técnica quirúrgica utilizada[18] es muy reproductible y capaz de ofrecer una visión excelente del área posterior del tobillo. Desde nuestra experiencia, mediante este abordaje somos capaces de crear un área de trabajo que nos permite realizar liberaciones del FHL, muchas veces comprometido en esta patología.

Las complicaciones descritas en la literatura de la artroscopia posterior de tobillo son muy escasas y cuando aparecen, es más frecuente que se trate de complicaciones menores[4,11]. Acorde a estos datos, en nuestra serie describimos un solo caso con una complicación menor.

Las principales limitaciones de nuestro trabajo es que se trata de un estudio retrospectivo y el tamaño de nuestra serie de sólo 17 pacientes.

A pesar de que el impingement posterior se ha descrito clásicamente asociado a patología deportiva, en nuestra serie únicamente 5 pacientes practican deporte de alta intensidad y ninguno de ellos es profesional. Estos datos apuntan a que esta patología actualmente se extiende más allá del ámbito deportivo y puede ser capaz de limitar la vida diaria y no sólo las actividades recreativas.

Conclusiones

La artroscopia posterior es, en primer lugar, un método seguro para el tratamiento del síndrome de impingement posterior de tobillo. En segundo lugar, es capaz de proporcionar resultados excelentes objetivados por escalas validadas y también subjetivamente mediante la satisfacción del paciente; tanto en pacientes deportistas como no deportistas. La presencia de patologías concomitantes del pie, especialmente el impingement anterior, es un factor a tener en cuenta que nos puede llevar a obtener peores resultados.

Bibliografía

1. Van dijk C. Anterior and posterior ankle impingement. Foot Ankle Clin 2006; 11:663-83.
2. Hamilton Wg, Geppert MJ, Thompson FM. Pain in the posterior aspect of the ankle in dancers. Differential diagnosis and operative treatment. J Bone Joint Surg [Am] 1996; 78:1491-500.
3. Corte-Real NM, Moreira RM, Guerra-Pinto F. Arthroscopic treatment of tenosynovitis of the flexor hallucis longus tendon. Foot Ankle Int 2012; 33:1108-12.
4. Spennacchio P, Cucchi D, Randelli Ps, Van dijk C. Evidence-based indications for hindfoot endoscopy. Knee Surg Sports Traumatol Arthrosc 2016; 24:1386-95.
5. Vilá J, Vega J, Mellado M, Ramazzini R, Golanó P. Hindfoot endoscopy for the treatment of posterior ankle impingement syndrome: a safe and reproducible technique. Foot Ankle Surg 2014; 20:174-79.
6. Willits K, Sonneveld H, Amendola A, Giffin JR, Griffin S, Fowler PJ. Outcome of posterior ankle arthroscopy for hindfoot impingement. Arthroscopy 2008; 24: 196-202.
7. Galla M, Lobenhoffer P. Technique and results of arthroscopic treatment of posterior ankle impingement. Foot Ankle Surg 2011; 17:79-84
8. Ahn JH, Kim Y-C, Kim H-Y. Arthroscopic versus posterior endoscopic excision of a symptomatic os trigonum: a retrospective cohort study. Am J Sports Med 2013; 41:1082-89.
9. Abdelatif NM. Combined arthroscopic management of concurrent posterior and anterior ankle pathologies. Knee Surg Sports Traumatol Arthrosc 2014; 22:2837-42.
10. Smyth NA, Murawski CD, Levine DS, Kennedy JG. Hindfoot arthroscopic surgery for posterior ankle impingement: a systematic surgical approach and case series. Am J Sports Med 2013; 41:1869-76.
11. Nickisch F, Barg A, Saltzman CL, Beals TC, Bonasia DE, Phisitkul P, y cols. Postoperative complications of posterior ankle and hindfoot arthroscopy. J Bone Joint Surg Am 2012; 94:439-46.
12. Calder JD, Sexton SA, Pearce CJ. Return to training and playing after posterior ankle arthroscopy for posterior impingement in elite professional soccer. Am J Sports Med 2010; 38:120-24.
13. López Valerio V, Seijas R, Alvarez P, Ares O, Steinbacher G, Sallent A, y cols. Endoscopic repair of posterior ankle impingement syndrome due to os trigonum in soccer players. Foot Ankle Int 2015; 36:70–4.
14. Kadel NJ, Micheli LJ, Solomon R. Os trigonum impingement syndrome in dancers. Journal of Dance Medicine & Science 2000; 4:99-102.
15. Marotta JJ, Micheli LJ. Os trigonum impingement in dancers. Am J SportsMed 1992; 20:533-36.
16. Dinato M, Luques IU, Freitas MF, Pereira Filho MV, Ninomiya AF, Pagnano RG, y cols. Endoscopic treatment of the posterior ankle impingement syndrome on amateur and professional athletes. Knee Surg Sports Traumatol Arthrosc 2015; 24:1396-401.
17. Van Dijk CN, Scholten PE, Krips R. A 2-portal endoscopic approach for diagnosis and treatment of posterior ankle pathology. Arthroscopy 2000; 16:8 71-76.
18. Kitaoka HB, Alexander IJ, Adelaar RS, Nunley JA, Myerson MS, Sanders M. Clinical rating systems for the ankle-hindfoot, midfoot hallux and lesser toes. Foot Ankle Int 1994; 15:349-53.
19. Guo QW, Hu YL, Jiao C, Ao YF, Tian DX. Open versus endoscopic excision of a symptomatic os trigonum: a comparative study of 41 cases. Arthroscopy 2010; 26:384-90.
20. Lawson JP. Symptomatic radiographic variants in extremities. Radiology 1985; 157:625-31.
21. Tsuruta T, Shiokawa Y, Kato A, Matsumoto T, Yamazoe Y, Oike T, y cols. Radiological study of the accessory skeletal elements in the foot and ankle. Nippon Seikeigeka Gakkai Zasshi 1981; 55:357-70.
22. Ogut T, Ayhan E, Irgit K, Sarikaya AI. Endoscopic treatment of posterior ankle pain. Knee Surg Sports Traumatol Arthrosc 2011; 19:1355-61.
23. Jerosch J, Fadel M. Endoscopic resection of a symptomatic os trigonum. Knee Surg Sports Traumatol Arthrosc 2006; 14:1188-93.
24. Kim HK, Jeon JY, Dong Q, Kim HN, Park YW. Ankle arthroscopy in a hanging position combined with hindfoot endoscopy for the treatment of concurrent anterior and posterior impingement syndrome of the ankle. J Foot Ankle Surg 2013; 52:704-9.
25. Scholten PE, Sierevelt IN, Van Dijk C. Hindfoot endoscopy for posterior ankle impingement. J Bone Joint Surg Am 2008; 90:2665-72.
26. Tey M, Monllau JC, Centenera JM, Pelfort X. Benefits of arthroscopic tuberculoplasty in posterior ankle impingement syndrome. Knee Surg Sports Traumatol Arthrosc 2007; 15:1235-39.

Desarticulación interescapulotorácica en cirugía oncológica ortopédica.

A.M. RAMOS TÉLLEZ, V.M. ZARZUEL, J. DIRANZO GARCÍA, F. JARA GARCÍA, C. MAIRAL SANROMÁN, A. BRU POMER.

UNIDAD DE SARCOMAS Y TUMORES MUSCULOESQUELÉTICOS. SERVICIO DE CIRUGÍA ORTOPÉDICA Y TRAUMATOLOGÍA. CONSORCIO HOSPITAL GENERAL UNIVERSITARIO DE VALENCIA, ESPAÑA.

Resumen. Los sarcomas de partes blandas son tumores raros, malignos y heterogéneos, su incidencia es 1'8-5 por 10000 personas y suelen localizarse en las extremidades. La desarticulación interescapulotorácica se reserva para el tratamiento radical de tumores malignos que presentan invasión del plexo nervioso o del eje vascular. Se trata de una intervención agresiva que supone la resección completa del miembro superior, la escápula y la clavícula, y que presenta un complicado manejo de los vasos subclavios y del plexo braquial. Presentamos el caso de un varón de 74 años que presentó un mixofibrosarcoma de alto grado en el codo, con recidiva a los 6 meses en zona axilar.

Forequarter Amputation for a pleomorphic sarcoma recurrence.

Summary. Soft tissue sarcoma are infrequent, malignant and heterogeneous tumours, its incidence is 1'8-5 per 10000 persons and they are usually located on the extremities. The forequarter amputation is reserved for a radical treatment of malignant tumours that invade nerve plexus or blood vessels. It is an aggressive surgery that implies the amputation of the upper limb, the scapula and the clavicle and it requires a thorough ligation of the subclavian vessels and the brachial plexus. We submit a clinical case of a 74 year-old male, who had a high grade myxofibrosarcoma on the elbow, with a recurrence after 6 months on the axilla.

Correspondencia:
Alicia María Ramos Téllez
Servicio de Cirugía Ortopédica y Traumatología.
Consorcio Hospital General Universitario de Valencia.
Avda. Tres Cruces Nº 2.
46014 Valencia.
Correo electrónico: aramostellez@gmail.com

Introducción

Los sarcomas de partes blandas (SPB) son tumores malignos y raros con una incidencia de 1'8-5 por 10.000 personas. Su tratamiento actualmente tiene un enfoque multidisciplinar, se asocia quimioterapia y radioterapia adyuvante (preoperatoria o postoperatoria) a la cirugía oncológica conservadora. Este tratamiento adyuvante tiene un doble objetivo; por un lado permitir un mejor control local de la enfermedad, y por otro lado posibilitar una cirugía de salvamento de la extremidad[1].

La amputación se emplea como último recurso en casos seleccionados; menos del 5% de todos los tumores de partes blandas de la cintura escapular son tratados con dicha técnica.

La desarticulación interescapulotorácica es una técnica quirúrgica empleada para la resección de tumores localizados en la cintura escapular.

Es una cirugía mutilante, con implicaciones funcionales y psicológicas importantes para el paciente; por ello y por la mejora del tratamiento conservador multidisciplinar, es un procedimiento raramente usado, reservado solo a casos específicos.

Sus indicaciones actuales son; tumores que presentan una invasión del plexo nervioso o del eje vascular axilar, tumores del extremo proximal del húmero o de la escápula no resecables de forma conservadora, neoplasias de mama multirrecidivantes, fracaso del tratamiento conservador y como tratamiento paliativo en casos de dolor, sangrado o infección no controlados[2].

La tasa de recurrencia de los SPB es 50% y la supervivencia de los SPB de alto grado es aproximadamente del 40% a 5 años, mientras que en los de bajo grado es del 75%[1].

La amputación escapulotorácica realizada con intención curativa tiene unos resultados de supervivencia a

5 años del 43,6% en tumores primarios, y del 34.1% en recurrencias.

Como complicaciones mayores de esta técnica quirúrgica se ha descrito neumotórax y derrame pleural. Las principales complicaciones menores descritas son el retraso en la cicatrización y la necrosis del colgajo cutáneo.

El porcentaje de recidiva local varía entre los estudios, situándose entre el 16 y el 35% en las cirugías con intención curativa[3].

Consideraciones técnicas

La cirugía consiste en la resección del miembro superior, la escápula y la clavícula y requiere una cuidadosa ligadura de la arteria y vena subclavias y del plexo braquial.

En la literatura se encuentran descritos diferentes abordajes para realizar esta amputación.

M. Malawer y P. Sugarbaker proponen un abordaje doble, uno anterior deltopectoral y otro posterior. Mediante el abordaje anterior, realizan la exposición del plexo braquial y de los vasos subclavios procediendo a su ligadura. Tras esto realizan la desinserción del pectoral mayor de la clavícula y la osteotomía clavicular. Una vez concluida la exposición anterior pasan al abordaje posterior[4].

Wittig defiende un abordaje anterior y posterior combinado. No realiza la osteotomía de la clavícula hasta no haber completado la exposición anterior y posterior[5].

Ferraio plantea un abordaje posterior y anterior similar al de Witts; realiza la incisión sobre el extremo medial de la clavícula con extensión anterior deltopectoral y extensión posterior hacia el borde lateral escapular. Al final de la intervención liga los vasos subclavios y el plexo braquial, tras extirpar 4cm del extremo distal de la clavícula[6].

Qadir describe un abordaje anterior con doble incisión; comienza en el borde lateral del esternocleidomastoideo con extensión lateral sobre la clavícula y después extensión posterior y anterior. Realiza la osteotomía de la clavícula en el tercio medio y la ligadura de los vasos subclavios de forma precoz durante la intervención. De esta forma afirma que se obtiene un mejor control del sangrado y una disminución de la morbilidad del paciente[7].

En nuestro caso clínico hemos utilizado un abordaje semejante al del Dr. Qadir modificado con dos colgajos de cierre.

Caso clínico

Presentamos el caso de un varón de 74 años con diagnóstico de mixofibrosarcoma de alto grado en cara externa de codo izquierdo. Al diagnóstico el estadiaje fue IIIA (T2b N0 M0).

Tras ser valorado por el comité de tumores se decidió un tratamiento conjunto con RT neoadyuvante (50Gy) y cirugía conservadora preservando la extremidad superior. Se realizó una cirugía oncológica ampliada con reconstrucción con malla de trevira y colgajo miocutáneo pediculado de latissimus dorsi, con la colaboración del Servicio de Cirugía Plástica y Reconstructiva. La muestra de anatomía patológica presentaba márgenes de resección libres de enfermedad (R0), sin invasión linfovascular ni perineural.

A los 6 meses, el paciente fue diagnosticado de una recidiva ganglionar en la zona infraclavicular y axilar izquierda, siendo objetivada en la RMN y PET-TAC como una lesión multinodular única y con signos de infiltración vasculo-nerviosa (Fig. 1). No se detectaron otras lesiones a distancia ni invasión de la pared torácica. Después de una nueva valoración por el comité de tumores, el paciente fue considerado candidato para una cirugía de desarticulación interescapulotorácica, con QT y RT neoadyuvante para conseguir una cirugía oncológicamente correcta.

La cirugía fue llevada a cabo con la colaboración de los servicios de cirugía plástica y reconstructiva y de cirugía vascular.

Mediante un abordaje deltopectoral en silla de playa, se realizó la desinserción del musculo pectoral mayor de la clavícula hasta identificar los vasos subclavios, y una posterior osteotomía del tercio medio de la clavícula con protección de las estructuras vasculares (Fig. 2). Tras ello se ligaron la arteria y vena subclavias y se seccionó con bisturí frío el plexo braquial. (Fig. 3)

A continuación y mediante el abordaje posterior se realizó una desinserción de la musculatura de la escápula. Con una incisión axilar fueron unidos ambos abordajes, procediéndose entonces a la desarticulación del miembro superior. Se objetivó la preservación de la cápsula tumoral íntegra en la pieza quirúrgica. Finalmente, se realizó el cierre del defecto obtenido mediante colgajos simples de avance. (Figs. 4 y 5).

El estudio histológico definitivo mostro unos márgenes libres de enfermedades.

A los 6 meses de seguimiento postoperatorio el paciente se presenta un buen control local de la enfermedad y no se habían apreciado signos de infección ni de invasión del colgajo de cierre.

Refirió sensación de miembro fantasma del brazo izquierdo.

Discusión

En la actualidad, el tratamiento de los SPB debe tener un enfoque multidisciplinario que ayude a un mejor control local de la enfermedad y a obtener mejores tasas de supervivencia. Este manejo incluye el uso de radioterapia pre y postoperatoria y de quimioterapia; aunque el papel de esta última aún no está definido en el protocolo de tratamiento[8].

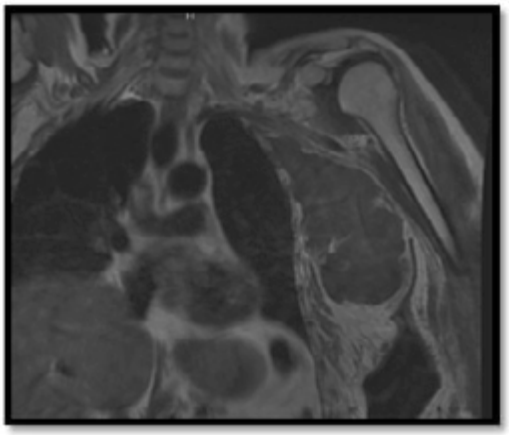

Figura 1. A. Corte coronal de TAC en T1. Se aprecia la masa tumoral en el espacio axilar.

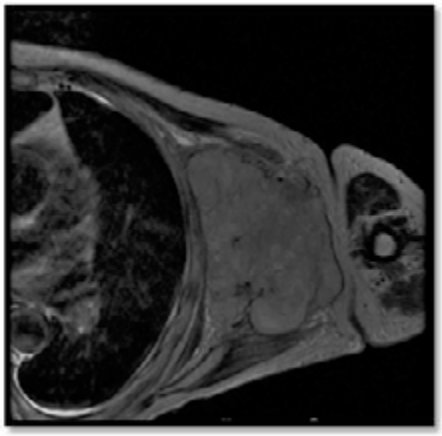

Figura 1. B. Corte axial de TAC en T2. Se aprecia la masa tumoral en el centro de la imagen.

Figura 2. Osteotomía del tercio medial de la clavícula. Abordaje anterior.

Figura 3. Ligadura de arteria y venas subclavias tras la osteotomía clavicular. Abordaje anterior.

Figura 4. Abordaje posterior.

Figura 5. Cierre con colgajos simples de avance.

La cirugía, no obstante, juega un papel fundamental en el manejo de este tipo de tumores. Es el único tratamiento curativo siempre que se consiga con márgenes libres de enfermedad. Si es posible se realizan cirugías conservadoras con preservación de la función de la extremidad. Sin embargo, la cirugía de salvamento de la extremidad no debe interferir en el verdadero objetivo de la intervención, que es conseguir un correcto margen de seguridad oncológico. La cirugía radical primaria, por tanto, sigue manteniendo indicaciones en la actualidad.

Conclusiones

La desarticulación interescapulotorácica del miembro superior es una intervención mutilante con una fuerte repercusión psicológica y funcional para el paciente, por lo que está reservada para casos seleccionados, cuando otras opciones menos radicales no han tenido éxito. En estos pacientes la amputación continúa siendo un procedimiento seguro y de confianza para el tratamiento curativo o paliativo de los tumores de la cintura escapular.

Bibliografía

1. **Ramu E. M., Houdek M. T., Isaac C. E., Dickie C. I., Ferguson P. C., Wunder J. S.** Management of soft-tissue sarcomas; treatment strategies, staging, and outcomes. SICOT Journal. 2017; 3:20.
2. **Gerrand CH, Wunder JS, Kandel RA, O'Sullivan B, Catton CN, Bell RS, Griffin AM, Davis AM.** Classification of positive margins after resection of soft-tissue sarcoma of the limb predicts the risk of local recurrence. J Bone Joint Surg Br 2001; 83(8):1149-55.
3. **Elsner U, Henrichs M, Gosheger G, Dieckmann R, Nottrott M, Hardes J, y cols.** Forequarter amputation: a safe rescue procedure in a curative and palliative setting in high-grade malignoma of the shoulder girdle. World J Surg Oncol 2016; 14(1):216.
4. **Malawer M, Sugarbaker P**. Forequarter Amputation. En: Musculoskeletal cancer surgery. Dordrecht: Springe; 2001. p. 179-202. doi:10.1007/0-306-48407-2_9
5. **Wittig JC, Bickels J, Kollender Y, Kellar-Graney KL, Meller I, Malawer MM.** Palliative forequarter amputation for metastatic carcinoma to the shoulder girdle region: indications, preoperative evaluation, surgical technique, and results. J Surg Onc 2001; 77:105-13.
6. **Ferrario T, Palmer P, Karakousis CP.** Technique of forequarter (interscapulothoracic) amputation. Clin Orthop Relat Res 2004; 423:191-5.
7. **Qadir R, Sidhu S, Romine L, Meyer MS, Duncan SF. I**nterscapulothoracic (forequarter) amputation for malignant tumors involving the upper extremity: surgical technique and case series. J Shoulder Elbow Surg. 2014; 23(6):e127-33.
8. **Pasquali S, Colombo C, Pizzamiglio S, Verderio P, Callegaro D, Stacchiotti S, y cols.** High-risk soft tissue sarcomas treated with perioperative chemotherapy: improving prognostic classification in a randomised clinical trial. Eur J Cancer 2018; 93:28e36.
9. **Rosenberg SA, Tepper J, Glatstein E, Costa J, Baker A, Brennan M, y cols.** The treatment of soft-tissue sarcomas of the extremities: prospective randomized evaluations of (1) limb-sparing surgery plus radiation therapy compared with amputation and (2) the role of adjuvant chemotherapy. Ann Surg 1982; 196(3):305-15.

Osteorsarcoma de pala iliaca. Un reto para la reconstrucción total.

P. JORDÀ-GÓMEZ, J. FERRÀS-TARRAGÓ, J. CATALÀ-DE LAS MARINAS, JM ANTEQUERA-CANO, M. ANGULO-SÁNCHEZ, JV. AMAYA-VALERO, F. BAIXAULI-GARCÍA.

HOSPITAL UNIVERSITARI I POLITÈCNIC LA FE DE VALÈNCIA, ESPAÑA.

Resumen. *Introducción.* El osteosarcoma intramedular es el tumor óseo primario maligno más frecuente en el hueso. Suele presentarse en pacientes jóvenes y diagnosticado de forma tardía, con afectación extracompartimental siendo tumores de alto grado. Los casos en los que presenta localización pelviana suponen un reto quirúrgico y terapéutico, que muchas veces puede requerir la amputación como única alternativa de tratamiento. Gracias a los nuevos avances en la artroplastia, nos permiten plantear prótesis a medida que pueden posibilitar una resección radical tumoral preservando la funcionalidad del paciente sin que afecte al pronóstico de la enfermedad. *Material y métodos.* Presentamos el caso de una mujer de 31 años con osteosarcoma de pala iliaca izquierda, con afectación acetabular y de partes blandas adyacentes y metástasis de múltiples nódulos pulmonares bilaterales, siendo un estadio grado IV de Enneking: Tumor de alto grado, T2 extracompartimental con metástasis. Tras iniciar quimioterapia con CDDP-Adriamicina, la paciente presentó una mejoría tanto clínica como radiológica de la lesión lo que permitió plantear en comité multidisciplinar el abordaje quirúrgico de la lesión. Finalmente se decidió realizar resección radical de la lesión a nivel del hueso iliaco, acetábulo y cabeza femoral junto con musculatura adyacente y reconstrucción del segmento mediante prótesis "custom-made" anclada a sacro, ramas pélvicas y componente femoral. *Resultados.* La paciente realizó un postoperatorio sin incidencias, con un adecuado control a nivel hematológico y consiguió la deambulación con ayuda de andador a partir de la segunda semana de la cirugía. No presentó complicaciones quirúrgicas inmediatas y permaneció sin cambios a los 12 meses de seguimiento. *Conclusión.* Gracias a estos nuevos dispositivos protésicos custom-made, es posible realizar cirugías de restitución funcional tras una exéresis completa del tumor. En este tipo de pacientes, es clave el abordaje multidisciplinar, una óptima respuesta tumoral a la quimioterapia y una adecuada rehabilitación que permitan el éxito de la cirugía preservando la funcionalidad sin que se vea afectado el pronóstico del paciente.

Iliac wing osteosarcoma. A challenge for total reconstruction

Summary. *Objective and Introduction.* Intramedullary osteosarcoma is the most common malignant primary bone tumor. It usually occurs in young patients and it's diagnosed late, being high grade tumors with extracompartmental involvement. Pelvic location suppose a surgical and therapeutic challenge, and amputation could be the only alternative of treatment. Thanks to the new technologies in artrhoplasty and the custom made devices, we can develop radical tumour resection and to preserve the functionality of the patient without affecting the prognosis of the disease. *Material and methods.* We present a case of a 31-year-old woman with left iliac wing osteosarcoma, with acetabular and adjacent soft tissue involvement and metastasis with multiple bilateral pulmonary nodules, stage IV. After initiating chemotherapy with CDDP-Adriamycin, the patient present clinical and radiological improvement of the lesion, which allows the surgical approach of the lesion. The case was presented in a multidisciplinary tumor committee and finally, it was decided to perform radical resection of the lesion at the level of the iliac bone, acetabulum and femoral head together with adjacent musculature and reconstruction of the segment by a custom-made prosthesis anchored to the sacrum, pelvic branches and femoral component. *Results.* The patient performed a postoperative period without incidences, correct radiological control with adequate hematological level and began the exercises of muscular rehabilitation, achieving ambulation with the help of a walker after the second week of surgery. It does not present immediate surgical complications and no changes at 12 months of follow-up. *Conclusion.* Thanks to these new custom-made prosthetic devices, it is possible to perform functional restoration surgeries after a complete exeresis of the tumor. The goal in this type of patients is a multidisciplinary approach follow by an optimal tumor response to chemotherapy and an adequate rehabilitation that allows the success of surgery preserving functionality without affecting the patient's prognosis.

Correspondencia:
Dr. Pablo Jordà Gómez
Secretaria de Servicio de Ortopedia y Traumatología, planta 6ºE.
Hospital Universitari i Politècnic La Fe de València.
Avda. de Fernando Abril Martorell, nº 106
46026 Valencia.
Correo electrónico: jorda.gomez.pablo@gmail.com

Introducción

El osteosarcoma intramedular es el sarcoma óseo primario más frecuente en el hueso. Suele presentarse en pacientes jóvenes, siendo el fémur distal y la tibia proximal las localizaciones más comunes. Pero cuando aparece a nivel pelviano es habitual diagnosticarlo de forma tardía por su clínica insidiosa, lo que lleva a la mayoría de los casos a presentar afectación extracompartimental y de alto grado histológico[1].

Los tumores pélvicos siempre han supuesto un reto terapéutico para el cirujano ortopédico oncológico, pero con el uso de los nuevos avances en quimioterapias, radioterapia y las novedosas técnicas quirúrgicas, las cirugías de salvamento y reconstrucción han revolucionado el manejo de esta patología[2,3] .

Anteriormente, los tumores pélvicos y más concretamente, los de afectación periacetabular, eran tratados mediante hemipelvectomías externas y amputaciones radicales[4]. Actualmente, existe la posibilidad de realizar una hemipelvectomía interna asociada a nuevas opciones reconstructivas como es el uso de los implantes hechos a medida para el paciente o "*custom-made*". Así es posible ofrecerle al paciente una cirugía que consiga mantener unos criterios oncológicos y permita implantar un dispositivo que se mantenga estable y conserve la funcionalidad de la cadera, preservando una adecuada calidad de vida[5].

Cuando nos centramos en tumores periacetabulares, el defecto óseo posterior a la resección tumoral hace que la reconstrucción mediante implantes tradicionales pueda resultar demasiado complejo y llevar asociado una no adecuada fijación y pérdida de la estabilidad del implante con el fracaso a largo plazo de la cirugía[6]. La solución en estos casos poco frecuentes es la utilización de la impresión 3D, obteniendo una prótesis hecha a medida de la anatomía de la paciente, permitiendo una mejor implantación y osteointegración[7].

El objetivo de nuestro trabajo es presentar el caso de una paciente con un osteosarcoma intramedular de pelvis a la que se planteó realizar una terapia de quimioreducción tumoral y cirugía de salvamento con hemipelvectomía interna y reconstrucción posterior mediante prótesis "*custom-made*" con diseño 3D. La paciente ha otorgado consentimiento por escrito para poder publicar su caso clínico e imágenes del mismo.

Caso clínico

Presentamos el caso de una mujer de 31 años sin antecedentes personales ni familiares de interés, que acude a nuestro centro derivada desde un centro hospitalario de primer nivel para estudio de masa pélvica en la RMN.

La paciente presentaba un dolor insidioso a nivel de la cadera izquierda de 8 meses de evolución, sin asociar clínica sistémica ni pérdida de peso. Tras realizar el primer estudio de imagen por RMN se observaba una tumoración de características malignas que afectaba al hueso ilíaco izquierdo, desde techo acetabular hasta espina ilíaca anterosuperior, que condicionaba destrucción de ambas corticales asociando afectación de partes blandas que afectaba a la musculatura glútea media como al ilíaco.

Se realizó el estudio de extensión mediante TC toracoabdominopélvico y PET-TC, donde se observaban múltiples nódulos pulmonares bilaterales, con implante pleural y adenopatías laterocervicales.

El estudio se completó mediante la biopsia de la lesión confirmando el diagnóstico final de Osteosarcoma intramedular de alto grado en pala iliaca izquierda, con afectación acetabular y de partes blandas adyacentes y metástasis en múltiples nódulos pulmonares bilaterales, siendo un estadio IV en la clasificación de Enneking[8].

La paciente fue valorada por el comité de tumores del centro y se decidió iniciar en un primer momento un tratamiento de quimioterapia sistémica mediante CDDP-adriamicina para valorar la respuesta tumoral y conseguir una reducción de la masa primaria para poder plantear una alternativa quirúrgica.

Tras 7 meses de evolución y 6 ciclos quimioterápicos, se observó una excelente respuesta en cuanto a nivel de reducción de la tumoración primaria, una reducción prácticamente completa de las lesiones pulmonares y ganglios cervicales. En la nueva RMN de control persistía la afectación tumoral a nivel del hueso ilíaco izquierdo, desde acetábulo hasta la espina ilíaca anterosuperior, pero con una disminución muy importante del componente tumoral de partes blandas, persistiendo únicamente una pequeña masa en la cara lateral iliaca.

Tras una revaloración por el comité de tumores, se decidió plantear el abordaje quirúrgico de la lesión previa embolización de la lesión. Se barajaron varias propuestas de resección quirúrgicas para la tumoración pélvica y finalmente se optó por una resección radical de la lesión junto con la reconstrucción del segmento mediante prótesis a medida impresa en 3D (Fig. 1). El equipo quirúrgico estaba compuesto por 3 cirujanos ortopédicos oncológicos, una cirujana vascular para ayudar durante el proceso de disección y extracción

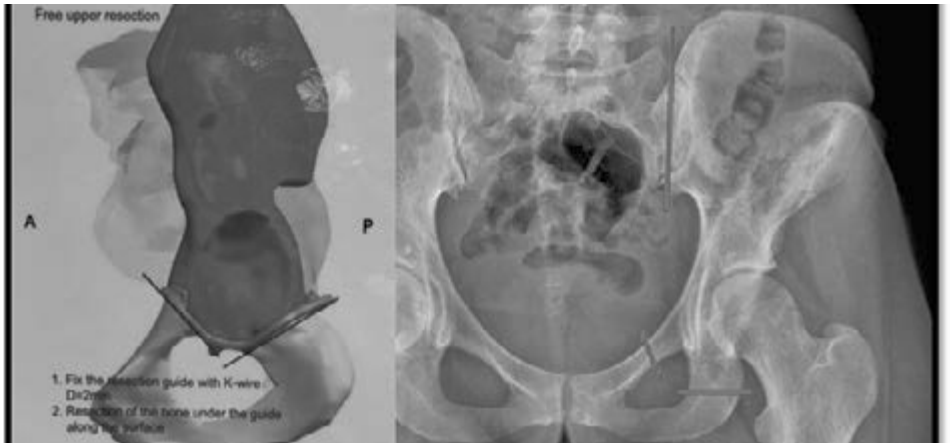

Figura 1. Esquema para la realización de las osteotomías y radiografía donde se localizan.

tumoral y un cirujano general de la unidad de pared abdominal para asistir en el cierre de la cirugía.

Cirugía

La cirugía inició con un posicionamiento lateral y abordaje en T centrado sobre el ligamento inguinal. Tras una disección superficial se localizaron los grandes vasos y el nervio femoral; seguidamente se completó la incisión en T hasta trocánter mayor y la región glútea. Tras esto, se procedió a la apertura de la fascia lata, localización y hemostasia de vasos glúteos superiores y referenciación del nervio ciático. Finalmente, se pasó a la región interna y se liberó el músculo ilíaco, terminando la exposición ósea para poder planificar de forma adecuada las osteotomías.

Primero se colocó de forma adecuada la guía para realizar la osteotomía y se fijó mediante agujas de kirschner. Se inició con la osteotomía ilioisquiática, ya que es la que mejor visualización presenta, seguida de la osteotomía iliosacra, y se finalizó con la iliopúbica, que es la más débil y nos permitirá retirar de forma adecuada la pieza tumoral completa. Para la correcta localización de las osteotomías, sirvió de ayuda un modelo a escala impreso en 3D, que llevaba marcadas las zonas de corte (Fig. 2).

Para implantar la prótesis, primero se localizó la posición adecuada y se realizó el brocado de los orificios para los tornillos que van a fijar la prótesis en la hemipelvis restante y a la región sacra, seguido de su colocación. Posteriormente, se inició la preparación del canal femoral, se cementó la copa acetabular y el canal y se introdujo la parte protésica femoral. Para finalizar, se insertó el polietileno y se comprobó que existía una correcta estabilidad protésica. El procedimiento concluyó realizando un meticuloso cierre de partes blandas junto con una malla metálica a nivel abdominal.

El postoperatorio de la paciente se realizó sin incidencias, realizando ejercicios de rehabilitación específicos y consiguiendo deambulación con andador a partir de la segunda semana de la cirugía (Fig. 3).

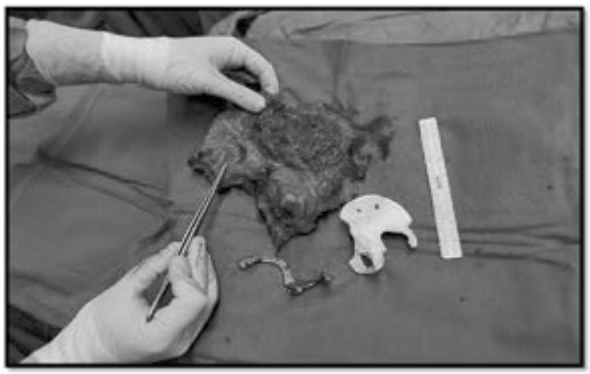

Figura 2. Pieza tumoral extraída, junto con guía de corte de osteotomía y modelo a escala de hemipelvis reconstruido con impresión 3D.

Figura 3. Control radiográfico postquirúrgico donde se visualiza la prótesis *custom-made* con sus anclajes en sacro y ramas pélvicas y el componente femoral.

Actualmente, tras 12 meses de evolución, la paciente se encuentra sin dolor, siguiendo los controles clínicos y de imagen periódicos. Consigue una movilidad acti-

va funcional para su vida diaria y la deambulación con ayudas de muletas.

Discusión

El abordaje quirúrgico de los tumores pélvicos conlleva un gran reto, tanto por las estructuras implicadas, por el tipo de resección a realizar y por la funcionalidad posterior. En el caso expuesto, se trata de una paciente joven, que tras presentar una óptima respuesta al tratamiento quimioterápico, permitió plantear la resección radical de la lesión tumoral.

Se barajaron varias propuestas para este tipo lesión. La amputación radical era una opción demasiado agresiva y mutilante para una paciente de mediana edad y con predisposición a colaborar en la rehabilitación posterior. Otra opción era realizar una reconstrucción anatómica mediante el uso de un aloinjerto para cubrir el gran defecto óseo, ya que presenta menor morbilidad para el paciente y el aloinjerto puede tener cierto efecto osteoconductor[9]. No obstante, esto tipo de cirugías presentan una alta tasa de infecciones, no uniones y fracturas posteriores, ya que la sustitución de esta matriz ósea es muy lenta[10].

De todos estos métodos, la reconstrucción protésica acetabular se ha visto como una opción superior a los demás en cuanto a funcionalidad y permite una adecuada recuperación posterior sin aumentar las complicaciones. Para estos casos, existen diferentes modelos protésicos[11] de los cuales, las prótesis hechas a medida o "custom made" han surgido como un avance en este tipo de cirugías de salvamento, ya que nos van a proporcionar un componente que se ajusta a la anatomía de nuestro paciente y que va a presentar unos resultados funcionales más prometedores. De hecho, en algunos estudios se ha visto como con el uso de estos dispositivos, se consigue una mayor tasa de satisfacción en funcionalidad[12].

Comparadas con los implantes tradicionales, las prótesis "*custom-made*" presentan ciertas ventajas. Nos ofrecen la posibilidad de utilizar guías de corte para realizar de forma más precisa las osteotomías y poder reducir el tiempo quirúrgico. Al ajustarse a la anatomía del paciente, van a permitir un mayor acople con las partes blandas, que se traduce en menores problemas asociados a la movilidad de las mismas y facilidad para el cierre quirúrgico. El resultado funcional y la evolución presentada en este caso, van en concordancia con lo publicado recientemente en pacientes con implantes a medida[7].

En cuanto a las complicaciones postquirúrgicas, estas cirugías suelen ir acompañadas de una importante pérdida sanguínea, infecciones profundas y fallos del implante posteriormente. En nuestro caso se planteó primero una embolización de la lesión que permitió reducir el tamaño tumoral y controlar mejor el sangrado quirúrgico, reduciendo la necesidad de transfusiones masivas posteriores a la cirugía. No presentó ningún problema relacionado con infección, tanto a nivel profundo como a nivel de la herida quirúrgica. Se realizaron lavados continuos del campo quirúrgico mediante suero salino durante la cirugía, y reesterilización del campo mediante antiséptico.

Otro de los problemas habituales se centra en la cobertura de la herida quirúrgica y cierre del defecto abdominal[13]. En nuestro caso, tuvimos mucha precaución con el abordaje, realizando una cuidadosa disección del tejido celular subcutáneo para que posteriormente se pudieran aproximar los bordes, junto con la malla a nivel abdominal, que proporcionó una adecuada sujeción y protección de hernias abdominales. Además, se realizó un control estricto de las curas posteriores durante los primeros días postquirúrgicos conjuntamente con el equipo de curas de enfermería.

En conclusión, el uso de prótesis a medida para la reconstrucción de resecciones radicales en tumores periacetabulares es una opción que nos va a ayudar facilitando la reconstrucción anatómica durante el acto quirúrgico, permitiendo unos aceptables resultados funcionales y sin asociarse a un aumento de complicaciones.

Bibliografía

1. Durfee RA, Mohammed M, Luu HH. Review of Osteosarcoma and Current Management. Rheumatol Ther 2016; 3(2):221-43. doi:10.1007/s40744-016-0046-y
2. Enneking WF, Dunham WK. Resection and reconstruction for primary neoplasms involving the innominate bone. J Bone Joint Surg Am 1978; 60(6):731-46.
3. Campanacci M, Capanna R. Pelvic resections: the Rizzoli Institute experience. Orthop Clin North Am 1991; 22(1):65-86.
4. Carter SR, Eastwood DM, Grimer RJ, Sneath RS. Hindquarter amputation for tumours of the musculoskeletal system. J Bone Joint Surg Br 1990; 72(3):490-3.
5. Shao QD, Yan X, Sun JY, Xu TM. Internal hemipelvectomy with reconstruction for primary pelvic neoplasm: a systematic review. ANZ J Surg 2015; 85(7-8):553-60. doi:10.1111/ans.12895
6. Sun W, Li J, Li Q, Li G, Cai Z. Clinical effectiveness of hemipelvic reconstruction using computer-aided custom-made prostheses after resection of malignant pelvic tumors. J Arthroplasty 2011; 26(8):1508-13. doi:10.1016/j.arth.2011.02.018
7. Wang B, Hao Y, Pu F, Jiang W, Shao Z. Computer-aided designed, three dimensional-printed hemipelvic prosthesis for peri-acetabular malignant bone tumour. Int Orthop 2018; 42(3):687-94. doi:10.1007/s00264-017-3645-5
8. Enneking WF, Spanier SS, Goodman MA. A system for the surgical staging of musculoskeletal sarcoma. Clin Orthop 1980; (153):106-20.
9. Bell RS, Davis AM, Wunder JS, Buconjic T, McGoveran B, Gross AE. Allograft reconstruction of the acetabulum after resection of stage-IIB sarcoma. Intermediate-term results. J Bone Joint Surg Am 1997; 79(11):1663-74. doi:10.2106/00004623-199711000-00008
10. Calori GM, Mazza E, Colombo M, Ripamonti C. The use of bone-graft substitutes in large bone defects: any specific needs? Injury 2011; 42 Suppl 2:S56-63. doi:10.1016/j.injury.2011.06.011
11. Zang J, Guo W, Yang Y, Xie L. Reconstruction of the hemipelvis with a modular prosthesis after resection of a primary malignant peri-acetabular tumour involving the sacroiliac joint. Bone Jt J 2014; 96-B(3):399-405. doi:10.1302/0301-620X.96B3.32387
12. Dai K-R, Yan M-N, Zhu Z-A, Sun Y-H. Computer-aided custom-made hemipelvic prosthesis used in extensive pelvic lesions. J Arthroplasty 2007; 22(7):981-6. doi:10.1016/j.arth.2007.05.002
13. Liang H, Ji T, Zhang Y, Wang Y, Guo W. Reconstruction with 3D-printed pelvic endoprostheses after resection of a pelvic tumour. Bone Jt J 2017; 99-B(2):267-75. doi:10.1302/0301-620X.99B2.BJJ-2016-0654.R1

Neurofibroma plexiforme del nervio ciático poplíteo interno: caso clínico.

MD. FERNÁNDEZ RUIZ, L. MORIL PEÑALVER, S. SEVILLA MONLLOR, I. MENCHI ELANZI; L. DÍEZ ALBERO, F. LÓPEZ PRATS.

SERVICIO DE CIRUGÍA ORTOPÉDICA Y TRAUMATOLOGÍA. HOSPITAL GENERAL UNIVERSITARIO DE ELCHE. ELCHE, ALICANTE.

Resumen. Presentamos el caso de un varón de 49 años con tumefacción y parestesias irradiadas por la región medial de pierna derecha de dos años de evolución. Tras la realización de una RMN se aprecian múltiples nódulos de 55 a 14mm de diámetro en el nervio ciático poplíteo interno (CPI) con sospecha diagnóstica de neurinomas. La biopsia informa de tumoración neural benigna. Se completa el estudio con una TractoRMN. Se interviene quirúrgicamente realizando una exéresis de la tumoración en rosario que está rodeando el paquete vasculonervioso. El paciente es estudiado por Medicina Interna descartando Neurofibromatosis. Tras dos meses de evolución el paciente no presenta dolor, quedando una hiperalgesia en la región retromaleolar interna que ha mejorado con el tiempo. El neurofibroma plexiforme (NP) requiere un manejo multidisciplinar dado que se asocia a neurofibromatosis. Los NP precisan un seguimiento estrecho porque presentan un riesgo de malignización entre el 8 y 12%..

Plexiform neurofibroma of the internal popliteal sciatic nerve. A case report.

Summary. We present the case of a 49-year-old male with swelling and paraesthesia irradiated by the medial region of the right leg during two years. The magnetic resonance imaging (MRI) shows multiple nodules of 55 to 14 mm in diameter in the internal popliteal sciatic nerve with presumptive diagnosis of neurinoma. The biopsy reports benign neural tumor. The study is completed with a Tract-MRI. We did a surgical resection of the tumor that was surrounding vascular and nervous structures. The patient is studied by Internal Medicine that rule out neurofibromatosis. After two months of evolution, the patient has no pain, leaving a hyperalgesia in the internal retromaleolar region that has improved over time. Plexiform neurofibroma requires a multidisciplinary management because it is associated with neurofibromatosis. The plexiform neurofibromas require close monitoring because they present a risk of malignancy between 8 and 12%.

Correspondencia:
María Dolores Fernández Ruiz
Calle Comunidad Autónoma, 37.
La Copa de Bullas
30189 Murcia.
Correo electrónico: m.dolores_92@hotmail.com

Introducción

Los Neurofibromas Plexiformes (NP) son tumores benignos y poco frecuentes.

Están compuestos por células de Schwann, células perineurales, mastocitos y fibroblastos[1]. Son localmente invasivos y cuando afectan al nervio ciático poplíteo interno, generalmente se manifiestan con dolor posteromedial, signo de Tinel positivo y signos neurogénicos[2].

El diagnóstico de estos tumores supone un desafío dado que los síntomas imitan a otras patologías nerviosas[1]. Presentan un 10% de riesgo de malignización y entre el 20 y el 40% de las ocasiones pueden estar asociados a neurofibromatosis tipo I[3].

El objetivo del presente trabajo es presentar el caso de un varón de 49 años que presenta un neurofibroma plexiforme del nervio ciático poplíteo interno no asociado a neurofibromatosis.

Material y métodos

Presentamos el caso de un varón de 49 años que fue derivado por su Médico de Atención Primaria al servicio de Cirugía Ortopédica y Traumatología del Hospital General Universitario de Elche, con clínica de dolor y parestesias en la pierna derecha de dos años de evolución. A la exploración presentaba tumefacción a nivel de gemelo interno derecho, acompañada de parestesias irradiadas por la región medial de pierna derecha. Presentaba Tinel negativo en el canal del tarso y positivo

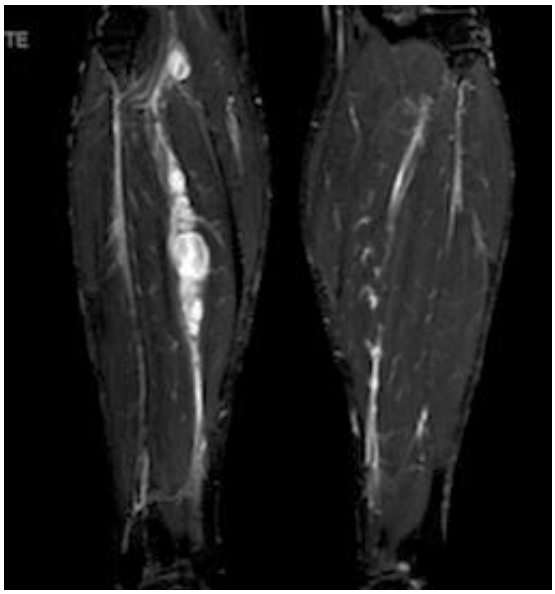

Figura 1. RMN en la que se muestran múltiples nódulos de 55 a 14mm de diámetro en el CPI con sospecha de neurinomas.

en gemelo interno. Tanto la movilidad de tobillo, rodilla y pie, como la fuerza estaban conservados en el miembro inferior derecho. No se identificaron manchas café con leche ni fibromas subcutáneos. Se decidió solicitar una Resonancia magnética (RMN) (Fig. 1) que mostró múltiples nódulos de 55 a 14mm de diámetro en el nervio ciático poplíteo interno con sospecha de neurinomas. Se realizó también una biopsia informando de tumoración neural benigna. En la tractoRMN se observaba un nervio ciático poplíteo interno con adecuada continuidad, en el que las lesiones ocupantes de espacio (LOEs) presentaban una localización periférica, desplazando al nervio. (Fig. 2)

Figura 2. Nervio CPI con adecuada continuidad, en el que las LOEs presentarían una localización periférica, desplazando al nervio.

Resultados

Ante dichos hallazgos se decidió tratamiento quirúrgico, realizando un abordaje medial en el que se apreciaba una tumoración en rosario que rodeaba el paquete vásculo-nervioso. (Fig. 3)

Tras la disección de nervio ciático poplíteo interno se consiguió la exéresis de la tumoración perineural afectando a un fascículo nervioso periférico. (Fig. 4)

El paciente fue estudiado por Medicina Interna descartando neurofibromatosis.

Tras tres meses de evolución el paciente no presentó dolor, quedando una hiperalgesia en región retromaleolar interna que mejoró con el tiempo.

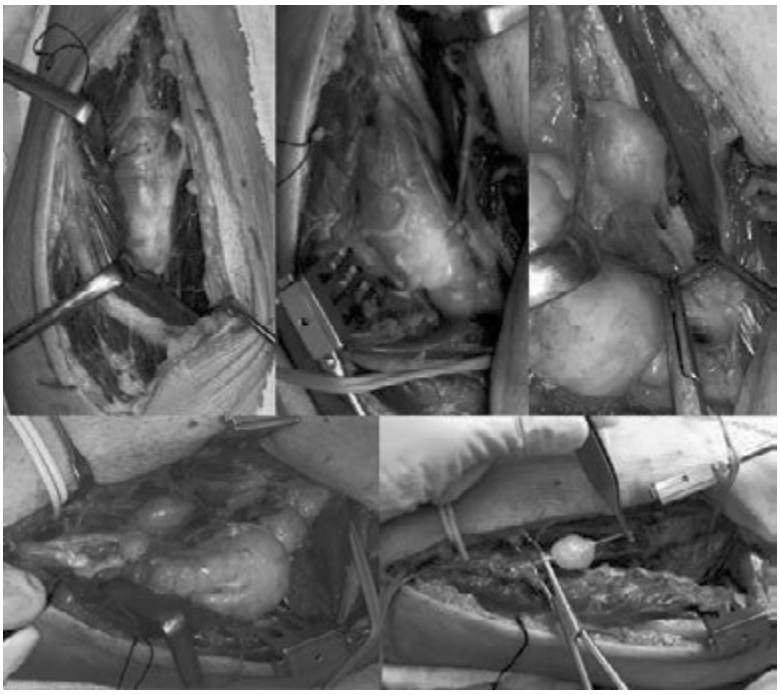

Figura 3. Imágenes intraoperatorias en las que se aprecia tumoración en cuentas de rosario rodeando el nervio ciático poplíteo interno.

Figura 4. Pieza quirúrgica.

Discusión

Los Neurofibromas Plexiformes (NP) son tumores poco frecuentes y pueden estar asociados a neurofibromatois. Aunque suelen considerarse tumores benignos, presentan riesgo de malignización.

Los neurofibromas plexiformes aparecen más frecuentemente en cabeza y cuello, debido a la rica inervación del área. La localización en pierna y pie es poco común[4]. La edad de aparición es variable pero generalmente están presentes al nacer[5], y aparecen como una lesión de crecimiento lento y bien circunscrita en un nervio periférico. En nuestro paciente los síntomas comenzaron dos años antes de recibirlo en la consulta.

Como resultado de su comportamiento agresivo local, los pacientes a menudo presentan dolor, deformidad física y déficit neurológico progresivo[2,6]. Dado que se pueden presentar con sintomatología inespecífica es importante su sospecha y la solicitud de exploraciones complementarias para su diagnóstico, ya que a menudo se atribuyen estos síntomas a otras patologías. D'Orazi[1] y cols. informan sobre un caso de una paciente que tenía dolor de pie severo, que obstaculizó progresivamente su capacidad para caminar y se atribuyó erróneamente al neuroma recurrente de Morton. Esto puede derivar en un diagnóstico tardío que complique el tratamiento.

Cuando afectan al nervio ciático poplíteo interno (CPI) se manifiestan generalmente con dolor posteromedial, signo de Tinel positivo y signos neurogénicos. Su diagnóstico supone un desafío dado que los síntomas imitan a otras patologías nerviosas, por lo que es importante la sospecha clínica de la lesión.

El tratamiento de estas lesiones es quirúrgico. Tradicionalmente estos tumores se han manejado con la resección radical, que se complica por la invasión de estructuras vitales adyacentes, incluyendo nervio periféricos principales[3,7,8]. Los casos en los que se ha intentado una resección marginal derivan en recurrencias locales con mayor agresividad, e incluso, progresión a malignidad[4-6].

El Neurofibroma plexiforme requiere un manejo multidisciplinar dado que se asocia a neurofibromatosis en un alto porcentaje de casos, aunque también se han descrito casos de neurofibroma plexiforme aislado, como nuestro caso.

La neurofibromatosis es un trastorno autosómico dominante. Se describen dos tipo de neurofibromatosis, tipo 1 y tipo 2[1]. El primero se caracteriza por la presencia de neurofibromas fusiformes, globulares, plexiformes o difusos, mientras que los schwannomas del nervio vestibular, craneal, espinal y periférico bilateral son las características distintivas de este último[9]. El riesgo estimado de tumores malignos de la vaina del nervio periférico en pacientes con neurofibromatosis tipo 1 sigue siendo considerablemente alto, variando entre el 8 y el 12%[10].

La particularidad de nuestro caso reside en la aparición de neurofibroma plexiforme en el nervio ciático poplíteo interno en un paciente sin neurofibromatosis que, tras la resección radical, presenta buena movilidad y sensibilidad en pie y tobillo a excepción de una hiperalgesia retromaleolar interna que va mejorando progresivamente.

Agradecimientos

A la Dra. Moril por su dedicación y ayuda para la presentación del caso.

A mi marido y familia por su apoyo incondicional.

Bibliografía

1. D'Orazi V, Venditto T, Panunzi A, Anichini S, Manzini G, Tallarico A y cols. Misdiagnosis of plexiform neurofibroma of the medial plantar nerve: case report. Foot 2014; 24:143-5.
2. Pu L L, Vasconez H C. Large recurrent plexiform neurofibroma of the foot and ankle. Microsurgery 2004; 24:67-71.
3. Tchernev G, Chokoeva A A, Patterson J W, Bakardzhiev I, Wollina U, Tana C. Plexiform neurofibroma. Medicine (Baltimore) 2016; 95:e2663.
4. Bourne J T, Mangaleshkar S R, Meis-Kindblom J M, Bradish C. Recurrent plexiform neurofibromatosis of the foot with extensive bone destruction. J Pediatr Orthop B 2009; 18:176-8.
5. DeFazio M V, Ter Louw R P, Attinger C E, Barbour J R. Management of advanced plexiform neurofibromatosis of the foot presenting with skeletal deformation and intractable pain: an indication for proximal amputation. Foot 2015; 25:30-5.
6. Barbour JR, Boyd KU. Tumors of the peripheral nervous system. En: Mackinnon SE, editores. Peripheral nerve surgery. New York: Thieme; 2014.
7. Freitas D, Aido R, Sousa M, Costa L, Oliveira V, Cardoso P. Carpal tunnel syndrome due to a plexiform neurofibroma of the median nerve in a neurofibromatosis type 1 patient: clinical approach. BMJ Case Rep 2013; pii:bcr2012008194.
8. Korf B R. Plexiform neurofibromas. Am J Med Genet 1999; 89:31-7**.**
9. Seymour-Dempsey K, Andrassy RJ. Neurofibromatosis: implications for the general surgeons. J Am Coll Surg 2002; 195:553-63.
10. Jackson IT, Carbonnel A, Potparic Z, Shaw K. Orbitotemporal neurofibromatosis: classification and treatment. Plast Reconstr Surg 1993; 92:1-11.

LifeNet Health®

Saving Lives. Restoring Health. Giving Hope.

Soluciones con bioimplantes de aloinjerto para todas sus necesidades

ALLOWASH XG®

Para una óptima seguridad, este proceso de esterilización patentada produce bioimplantes de aloinjertos estériles, sin afectar a las propiedades biomecánicas ni bioquímicas.

PRESERVON®

Conservación de bioimplantes en un estado completamente hidratado a temperatura ambiente.

PAD®

Desmineralización ósea precisa para lograr la proporción de calcio residual ideal del 1 al 4%. Este proceso controlado protege las proteínas morfogenéticas óseas, a la vez que se garantiza la osteoinductividad óptima.

MATRACELL®

Tejido de aloinjerto acelular, sin afectar a las propiedades biomecánicas o bioquímicas deseadas de un bioimplante para su aplicación quirúrgica.

MBA®

www.mba.eu

medartis®

PRECISION IN FIXATION

APTUS®
Radio

Producto distribuido por:

surgival
GRUPO COSÍAS

Ignasi Iglesias, 70
08950 Esplugues de Llobregat (Barcelona)
+34 93 480 92 22 - orbimed@surgival.com

www.surgival.com

RECO
REVISTA ESPAÑOLA DE CIRUGÍA OSTEOARTICULAR

SOTOCAV