SOTOCAV

4 VOLUMEN 52
Nº. 272
OCTUBRE · DICIEMBRE
2017

REVISTA ESPAÑOLA DE Cirugía Osteoarticular

SOCIEDAD DE TRAUMATOLOGÍA Y CIRUGÍA ORTOPÉDICA DE LA COMUNIDAD AUTÓNOMA VALENCIANA

139. Recidivas tras tratamiento con colagenasa: estudio histológico.

145. Experiencia con test de artrografía intraoperatoria para valorar la rotura de la sindesmosis tibioperonea.

150. Medidas para la prevención de la infección en la artroplastia de rodilla: prácticas habituales y evidencias.

157. Tratamiento de defectos óseos sépticos masivos femorales mediante artroplastia total de fémur.

163. Músculo ancóneo epitroclear. Una infrecuente causa de neuropatía cubital del codo.

167. Osteocondritis disecante de localización troclear. A propósito de un caso.

Medacta International

¿Cómo aumentar la satisfacción del paciente?

GMK SPHERE

MEDIALLY STABILIZED KNEE

Estabilidad A/P mejorada en todo el rango de movilidad

Máxima estabilidad funcional en flexiones medias

Cinemática natural y específica para el paciente

La **estabilidad** en ATR aumenta la **satisfacción** del paciente[1]

MEDACTA.COM

Medacta España, Avda. Jacarandas, 2 - 46100 Burjassot - Valencia

[1] Pritchett JW "Patients Prefer A Bicruciate-Retaining or the Medial Pivot Total Knee Prosthesis", The Journal of Arthroplasty, 2011.

© 2016 Medacta International SA. All rights reserved. rev.SOTOCAV-9/2016

Fundada en 1965, por el Prof. Dr. D. Francisco Gomar Guarner

Revista Española de Cirugía Osteoarticular

Órgano de expresión de la Sociedad de Traumatología y Cirugía Ortopédica de la Comunidad Autónoma Valenciana-SOTOCAV.

Junta Directiva SOTOCAV:
Presidente: Dr. Mariano Barrés Carsí
Vicepresidente: Dr. Damián Mifsut Miedes
Secretario: Dr. Vicente Climent Peris
Vicesecretario: Dr. José Baeza Oliete
Vocal Tesorero: Dr. Enrique Palomares Talens
Vocal Alicante: Dr. Antonio García López
Vocal Castellón: Dr. Luis Ferraro Esparza
Vocal Docencia: Dr. Enrique Navarrete Faubel
Vocal Residentes: Dr. Carlos Martínez Pérez
Vocal Comunicación: Dr. Enrique Payá Zaforteza

Edición y publicidad:
Las reseñas de esta revista se publican periódicamente en: IME, Bibliomed, Dialnet

Gestión de Manuscritos:
Dr. D. Damián Mifsut Miedes
Departamento de Cirugía
Facultad de Medicina. Universitat de València.
Avda. Blasco Ibánez, 15
46010 Valencia.
Tel.: 96 368 41 69 - Fax: 96 386 48 05
e-mail: reco.sotocav@gmail.com

Especialidad:
Traumatología y Cirugía Ortopédica

Periodicidad:
4 números al año

Suscripciones:
reco.sotocav@gmail.com

Depósito Legal: V. 932 - 1966
ISSN: 0304-5056

Imprime:
Gráficas Selvi

Edición y Maquetación:
M. M. Navarro-García (Valencia)

Director Editorial:
D. Mifsut Miedes (Valencia)

Editor Asociado:
E. Palomares Talens (Valencia)

Director Científico:
F. Gomar Sancho (Valencia)

Comité de Redacción SOTOCAV:
F. Baixauli García (Valencia)
E. Baixauli Perelló (Valencia)
T. Bas Hermida (Valencia)
V. Climent Peris (Valencia)
I. Escribá Urios (Valencia)
A. Lizaur Utrilla (Alicante)
M.F. Mínguez Rey (Valencia)
D. Montaner Alonso (Valencia)
E. Navarrete Faubel (Valencia)
N. Olmedo García (Valencia)
J. Ribes Iborra (Valencia)
J.L. Rodrigo Pérez (Valencia)
M. Salom Taverner (Valencia)
E. Sánchez Alepuz (Valencia)
A. Silvestre Muñoz (Valencia)

Consejo Editoral:
M. Cabanela (Rochester)
M. Clavel Sainz (Murcia)
I. Escribá Roca (Valencia)
L. Ferrández Portal (Madrid)
J. Gascó G. de Membrilla (Valencia)
P. Guillem García (Madrid)
A. López Alonso (Alcalá de Henares)
F. López Prats (Alicante)
A. Navarro Quilis (Barcelona)
R. Roca Bañuls (Valencia)
M. Sánchez Martín (Valladolid)

Nota LORTAD: Usted tiene derecho a acceder a la información que le concierne y rectificarla de ser errónea. A través de nuestra empresa, podrá recibir información comercial de otras empresas del sector. Si usted desea que sus datos no sean utilizados en ningún caso, por favor, indíquelo.

Reservados todos los derechos mundiales. No puede reproducirse, almacenarse en un sistema de recuperación o transmitirse en forma alguna por medio de cualquier procedimiento sea éste mecánico, electrónico, de fotocopia, grabación o cualquier otro, sin el previo escrito del editor.

Revista Española de Cirugía Osteoarticular

INSTRUCCIONES PARA LOS AUTORES

Actualización Diciembre de 2016

Remisión de trabajos

Enviar el manuscrito con una copia a:
Revista Española de Cirugía Osteoarticular.
Dr. D. Mifsut Miedes.
Departamento de Cirugía. Facultad de Medicina.
Avda. Blasco Ibáñez, 17.
46010 Valencia, Spain.
e-mail: reco.sotocav@gmail.com

Junto al artículo deberá enviar:

• Carta de presentación. En ella el autor explicará en 3-4 líneas cual es la aportación original del trabajo que presenta.
• Listado de comprobaciones formales del trabajo.
• Formulario anexo de declaración de autoría y cesión de derechos.
• Copia en soporte informático (disquete o CD-ROM) versión Word compatible para facilitar su reproducción.

Envío a través de la web

Para enviar un artículo debe estar registrado como autor de la *Revista Española de Cirugía Osteoarticular* "ON-LINE" a través de la página web: http://www.cirugia-osteoarticular.org

Proceso de selección de manuscritos

El sistema utilizado para la evaluación y selección de manuscritos es la revisión por pares, que se ajusta a los protocolos habituales de la edición de publicaciones científicas seriadas. Cada artículo es revisado, al menos, por dos evaluadores. Todos los trabajos serán evaluados mediante el sistema de doble ciego. En el proceso de evaluación se considera, entre otros, la contribución del trabajo a la especialidad de Cirugía Ortopédica y Traumatología, la pertinencia y vigencia de los temas analizados en el artículo, la calidad del trabajo y su aporte a la comunidad científica en general. La *Revista Española de Cirugía Osteoarticular* mantiene la confidencialidad de autores y evaluadores en el proceso de selección de manuscritos.

Organización del manuscrito.

• Las secciones se ordenan como sigue: página del título, resumen, summary, introducción, métodos, resultados, discusión,agradecimientos, bibliografía, tablas, figuras y pies de figura.
• Todas las páginas irán numeradas consecutivamente empezando por la del título.
• Abreviaciones: evite el uso de abreviaciones en el título y en el sumario. El nombre completo al que sustituye la abreviación debe preceder al empleo de esta, a menos que sea una unidad de medida estándar. Las unidades de medida se expresarán preferentemente en Unidades del Sistema Internacional (Unidades SI). Las unidades químicas, físicas, biológicas y clínicas deberán ser siempre definidas estrictamente.

Páginas del título

• Figurará el título completo (conciso e informativo), lista de autores, los nombres de los autores (inicial del nombre y apellido completo), el nombre y la localización del departamento o institución donde se realizó el trabajo. En caso de remitir notas clínicas, solo se admitirán un máximo de 5 autores.
• Incluir el nombre completo, la dirección postal completa y correo electrónico de la persona a quien deba enviarse la correspondencia.

Resumen

• No superará las 150 palabras indicando el propósito de estudio o investigación, lo esencial del material, y de los métodos, hallazgos principales y conclusiones de más relieve.

Summary

• Es una traducción correcta del resumen al inglés. Se escribirá en hoja aparte donde también figure el título del trabajo en inglés.

Introducción

• Debe ser breve, enfocará el tema y describirá el objetivo del trabajo.

Material y método

• Se describirán en detalle para que puedan ser evaluados y repetidos por otros investigadores.
• Las normas éticas seguidas por los investigadores tanto en estudios en humanos como en animales se describirán en esta sección.
• Exponer los métodos estadísticos empleados. Los estudios contarán con los correspondientes experimentos o grupos control; en caso contrario se explicarán las medidas utilizadas para evitar los sesgos y se comentará su posible efecto sobre las conclusiones del estudio.

Resultados

• Los resultados deber ser concisos y claros, e incluirán el mínimo necesario de tablas y figuras. Se presentarán de modo que no exista duplicación y repetición de datos en el texto y en las figuras y tablas.

Discusión

• Comentará los hallazgos propios en relación con los de otros trabajos previos, así como las diferencias entre los resultados propios y los de otros autores. Las hipótesis y las frases especulativas quedarán claramente identificadas. La discusión no contendrá resultados nuevos y tampoco será mera repetición de los resultados.

Bibliografía

• Las citas bibliográficas se identificarán en el texto mediante números arábigos entre paréntesis.
• Se escribirán a doble espacio y se numerarán consecutivamente en el orden de aparición en el texto.
• Las comunicaciones personales y los datos no publicados no deben aparecer en la bibliografía (se pueden citar entre paréntesis en el texto).
• Las abreviaciones de las revistas se ajustarán a las que utiliza el Index Medicus de la National Library of Medicine, disponible en: http://www.ncbi.nlm.nih.gov/nlmcatalog/journals.

ARTÍCULOS CIENTÍFICOS

1. *Artículo en revista estándar:*
Apellido e inicial de cada autor (si son más de seis, relacionar los seis primeros, seguido de "y cols."); título original del artículo; abreviatura del nombre de la revista; año de publicación; volumen; primera y última página del trabajo.
You CH, Lee KY, Menguy R. Electrocardiographic study of patients with unexplained nausea, bloating and vomiting. Gastroenterology 1980; 79:311-4.

2. *Una organización como autor:*
The Royal Marsden Hospital Bone-Marrow Transplantation Team. Failure of syngenic bone-marrow graft without preconditioning in posthepatitis marrow aplasia. Lancet 1977; 2:272-4.

3. *No aparece autor:*
Coffe drinking and cancer of the pancreas (editorial). BMJ 1981; 283:628.
4. *Volumen con suplemento:*
Magni F, Rossoni G, Berti F. BN-52021 protects guineapigs from heart anaphylaxis. Pharmacol Res Commun 1988; 20 supl 5:75-8.
5. *Identificación del tipo de artículo:*
Spargo PM, Mannes JM. DDAVP and open heart surgery (letter). Anaesthesia 1989; 44:363-4. Furhman SA, Joiner KA. Binding of the third component of complement C3 by toxoplasma gondii (abstract). Clin Res 1987; 35:475A.

LIBROS Y OTRAS MONOGRAFÍAS

6. *Autor/es Personal/es:*
Consol JH, Armour WJ. Sport injuries and their treatment. 2º ed. rev. London: S. Paul; 1986.
7. *Editores, citados como autores:*
Diener HC, Wilkinson M, editores. Drug-induced headache. New York: Springer-Verlag; 1988.
8. *Capítulo de un libro:*
Weinsten L, Swartz MN. Pathologic properties of invading microorganisms. En: Sodeman WA Jr. Sodeman WA, editores. Pathologic physiology: mechanisms of disease. Philadelphia: Saunders; 1974. p. 457-72.
9. *Actas de un congreso:*
Vivian VL, editor. Child abuse and neglect: a medical community response. Proceedings of the Firts AMA National Conference on Child Abuse and Neglect: 1984 Mar 30-31: Chicago: American Medical Association; 1985.
10. *Comunicación o ponencia de un congreso:*
Harley NH. Comparing radon daughter dosimetric and risk model. En: Gammage RB, Kaye SV, editores. Indoor and human health. Proceedings of the seventh Life Sciences Symposium: 1984 Oct 29-31; Knoxville (TN). Chealsea (MI). Lewis 1985;69-78.
11. *Informe científico y técnico:*
Akutsu T. Total heart replacement device. Bethesda (MD); National Institutes of Health. National heart and Lung institute; 1974 Apr. Report No.; NIH-NHLI 69-2185-4.

OTROS MATERIALES PUBLICADOS

12. *Artículo de periódico:*
Rensberger B, Specter B. CFCs may be destroyed by natural process. The Washinton Post 1989; Sect A:2 (col 5).
13. *Citas extraídas de internet:*
Cross P, Towle K. A guide to citing Internet sources (online); 1996. Disponible en: http://www.bournemouth.ac.uk/service-depts/lis/LIS_Pub/harvards.

MATERIAL NO PUBLICADO

14. *En prensa:*
Lillywhite HB, Donald JA. Pulmonary blood flow regulation in an aquatic snake. Science. En prensa.

Tablas

• Escritas a doble espacio en hojas separadas, se identifican de forma consecutiva con un número romano y un título en la parte superior y deben contener notas explicativas al pie.

Figuras

• Deben remitirse en formato de imagen JPG o TIF de suficiente calidad para su reproducción.
• Las figuras no repetirán datos ya escritos en el texto.
• Las microfotografías deben indicar la escala de ampliación.
• El nombre y los datos que identifiquen al paciente no constarán en las figuras.
• Las ilustraciones en color solo se enviarán si contribuyen de forma excepcional a la comprensión del artículo.

Pies de figura

• Los pies de figura se escribirán a doble espacio y las figuras se identificarán con números arábigos que coincidan con su orden de aparición en el texto.
• El pie contendrá la información necesaria para interpretar correctamente la figura sin recurrir al texto.

Responsabilidades éticas

• Los trabajos que se envían a la *Revista Española de Cirugía Osteoarticular* para su evaluación deben cumplir los criterios éticos para la investigación médica y biomédica establecidos en la Declaración de Helsinki (junio 1964, Helsinki, Finlandia) de la Asociación Médica Mundial, y sus posteriores revisiones, disponible en: http://www.wma.net/es/20activities/10ethics/10helsinki/index.html. Los estudios aleatorizados deberán seguir las normas CONSORT (Consolidated Standards Of Reporting Trials), disponible en: http://www.consort-statement.org/. Cuando los trabajos sean el resultado de experimentación con animales, los autores deberán indicar si han seguido las directrices marcadas por la Comunidad Europea: Directiva 86/609/CEE relativa a Protección de los Animales utilizados en Experimentación y otros fines científicos; Directiva 88/320/CEE, del 7 de junio de 1988. Directiva 2004/9-10/CE relativa a la inspección y verificación de las buenas prácticas de laboratorio, y posteriores. Para confirmar que dichas criterios éticos se han cumplido, el Editor Científico de la revista podrá solicitar a los autores el envío de la autorización del Comité Ético de Investigación Clínica (CEIC) o Comité Ético de Experimentación Animal (CEEA), en su caso.
• La revista recomienda a los autores que especifiquen el seguimiento de dichas normas en el apartado Material y método del manuscrito, así como el envío previo de la autorización del CEIC o CEEA correspondiente.

• **Conflicto de intereses:** el manuscrito deberá incluir información sobre la fuente de financiación, en su caso, afiliaciones institucionales y conflicto de intereses, en conexión con el artículo remitido.
• Permiso de publicación por parte de la institución que ha financiado la investigación.

• **Autoría.** En la lista de autores deben figurar únicamente aquellas personas que han contribuido intelectualmente al desarrollo del trabajo. Haber ayudado en la colección de datos o haber participado en alguna técnica no son por sí mismos criterios suficientes para figurar como autor.
• La revista no acepta material previamente publicado. Los autores son responsables de obtener los oportunos permisos para reproducir parcialmente material (texto, tablas o figuras) de otras publicaciones. Estos permisos deben solicitarse tanto al autor como a la editorial que ha publicado dicho material.
• *Revista Española de Cirugía Osteoarticular* declina cualquier responsabilidad sobre posibles conflictos derivados de la autoría de los trabajos que se publican en la Revista.

Consentimiento informado

• Los autores deben mencionar en la sección de material y método que los procedimientos utilizados en los pacientes y controles han sido realizados tras la obtención de un consentimiento informado.

Información adicional

Los juicios y opiniones expresados en los artículos y comunicaciones publicados en la revista son del autor/es, y no necesariamente aquellos del Comité Editorial. Tanto el Comité Editorial como la empresa editora declinan cualquier responsabilidad sobre dicho material. Ni el Comité Editorial ni la empresa editora garantizan o apoyan ningún producto que se anuncie en la revista, ni garantizan las afirmaciones realizadas por el fabricante sobre dicho producto o servicio.

Sumario

139. Recidivas tras tratamiento con colagenasa: estudio histológico.
R. Sanjuan Cervero, D. Montaner Alonso, F. J. Carrera Hueso, M. Vaquero Pérez.

145. Experiencia con test de artrografía intraoperatoria para valorar la rotura de la sindesmosis tibioperonea.
J. C. Aguilar González, I. Copete González, A. Balfagón Ferrer, M. Barrés Carsí.

150. Medidas para la prevención de la infección en la artroplastia de rodilla: prácticas habituales y evidencias.
V.J. Climent-Peris, D. Mifsut Miedes, A. Álvarez Llanas, M. Strauch, J. Baeza Oliete, M.A. Valero Queralt, L. Ferraro Esparza, J.C. Martínez Algarra, E. Gilabert Dapena, E.J. Gargallo Verge.

157. Tratamiento de defectos óseos sépticos masivos femorales mediante artroplastia total de fémur.
N.C. Correa González, J. Alguacil Pinel, J. Baeza Oliete.

163. Músculo ancóneo epitroclear. Una infrecuente causa de neuropatía cubital del codo.
V. Cortés Tronch, L. Aguilella Fernández.

167. Osteocondritis disecante de localización troclear. A propósito de un caso.
C. J. Honrubia Escribano, R. López Lozano, A. Silvestre Muñoz, L. Pino Almero, M. F. Mínguez Rey.

Summary

139. Recurrence after collagenase treatment: histological study.
R. Sanjuan Cervero, D. Montaner Alonso, F. J. Carrera Hueso, M. Vaquero Pérez.

145. Our experience with intraoperative arthrography test for the evaluation of syndesmotic injuries.
J. C. Aguilar González, I. Copete González, A. Balfagón Ferrer, M. Barrés Carsí.

150. Measures for the prevention of infection in knee arthroplasty: common practices and evidence.
V.J. Climent-Peris, D. Mifsut Miedes, A. Álvarez Llanas, M. Strauch, J. Baeza Oliete, M.A. Valero Queralt, L. Ferraro Esparza, J.C. Martínez Algarra, E. Gilabert Dapena, E.J. Gargallo Verge.

157. Treatment of massive septic bone defects by total femoral arthoplasty.
N.C. Correa González, J. Alguacil Pinel, J. Baeza Oliete.

163. Anconeus epitrochealris muscle. A rare cause of elbow cubital neuropathy.
V. Cortés Tronch, L. Aguilella Fernández.

167. Trochlear Grove Osteochondritis dissecans of the knee patellofemoral joint. A case report.
C. J. Honrubia Escribano, R. López Lozano, A. Silvestre Muñoz, L. Pino Almero, M. F. Mínguez Rey.

Recidivas tras tratamiento con colagenasa: estudio histológico.

R. SANJUAN CERVERO[1], D. MONTANER ALONSO[2], F. J. CARRERA HUESO[3], M. VAQUERO PÉREZ[4].

[1] SERVICIO DE CIRUGÍA ORTOPÉDICA Y TRAUMATOLOGÍA, HOSPITAL DE DENIA. [2] SERVICIO DE CIRUGÍA ORTOPÉDICA Y TRAUMATOLOGÍA, HOSPITAL UNIVERSITARIO DR. PESET. [3] SERVICIO DE FARMACIA, HOSPITAL DR. MOLINER. [4] SERVICIO DE ANATOMÍA PATOLÓGICA, HOSPITAL DE DENIA.

Resumen. *Introducción:* la recurrencia tras el tratamiento con CCH de la enfermedad de Dupuytren es controvertido ya que en ocasiones la anatomía patológica normal se ve distorsionada. Nuestro estudio pretende valorar la presencia de alteraciones posibles de la enfermedad a nivel patológico sobre muestras de recidiva de enfermedad de Dupuytren (CCH vs fasciectomía). *Material y métodos*: estudio prospectivo, ciego para análisis patológico y estadístico de pacientes sometidos a fasciectomía por recidiva de enfermedad de Dupuytren tras tratamiento previo con colagenasa o fasciectomía previa. Estudio patológico con H/E e inmunohistoquímico. *Resultados*: se incluyen un total de 8 pacientes (4 con tratamiento previo con CCH y 4 con fasciectomía). No se encontraron diferencias significativas en cuanto al análisis anatomopatológico ni inmunohistoquímico. *Conclusiones*: histológicamente las recidivas de la Enfermedades Dupuytren después del tratamiento mediante fasciectomía o colagenasa son indistinguibles. La presentación de formas macroscópicas distintas a las habituales de la fasciectomía es posible.

Recurrence after collagenase treatment: histological study.

Summary. *Background: r*ecurrences following CCH treatment of Dupuytren's disease are controversial and sometimes normal pathological anatomy is distorted. Our study aims to evaluate the presence of possible alterations of the disease at pathological level on samples of recurrence of Dupuytren's disease (CCH vs fasciectomy). *Methods:* prospective, blind study for pathological and statistical analysis of patients who underwent fasciectomy due to recurrence of Dupuytren's disease after previous treatment with collagenase or previous fasciectomy. Pathological study with H / E and immunohistochemistry. *Results:* a total of 8 patients were included (4 with previous treatment with CCH and 4 with fasciectomy). There were no significant differences in anatomopathological or inmonuhistochemical analysis. *Conclusions:* histologically, recurrences of Dupuytren Disease after fasciectomy or collagenase treatment are indistinguishable. The presentation of macroscopic forms other than those seen in fasciectomy is possible.

Correspondencia:
Rafael Sanjuan Cervero
Hospital de Denia.
Partida Beniadla, s/n
03700 Denia, Alicante.
España
Correo electrónico: Sanjuán.rafcer@gmail.com

Introducción

La *Colagenasa Clostridium Histolyticum* (CCH) ha demostrado ser una alternativa de tratamiento no quirúrgico frente a la enfermedad de Dupuytren (DD). Los resultados clínicos a medio plazo[1] han demostrado una eficacia clínica similar al tratamiento quirúrgico mediante fasciectomía parcial (FSC). Aunque la mayoría de reacciones adversas son de escasa repercusión clínica y se solucionan rápidamente en el tiempo[2], los problemas a largo plazo vienen definidos en forma de recurrencias. Actualmente la DD no tiene una cura establecida con los tratamientos actuales y su único propósito es demorar el desarrollo de la enfermedad evitando en lo posible la flexión mantenida del dedo y la incapacidad del paciente. Esta premisa también se aplica al tratamiento con CCH que basa su acción en la digestión de parte de la cuerda que afecta a un radio, liberando la contractura en flexión en una zona de aproximadamente 1 a 2 cm en la zona de inyección que

se ve ampliada con la extensión del dedo: sin embargo la tasa de recurrencias a 5 años, se aproxima mucho a la de la cirugía[1] presentándose un pico inicial de recurrencias precoces que se estabiliza a partir de los 3 años.

El tratamiento de las recurrencias es controvertido. Aunque no hay ninguna contraindicación formal para el uso de nuevo de la CCH, muchos pacientes optan por la cirugía como opción de procedimiento de revisión. Uno de los principales motivos que indican los pacientes para ello es la falta de efecto del tratamiento y la recurrencia[3]. Este tipo de cirugías son inciertas ya que se desconoce el lecho sobre el que se va a trabajar, dándonos una visión nueva con respecto a la cirugía de la DD. La encuesta publicada por Hay[4] presenta unas opiniones subjetivas muy variadas, variando los patrones desde una DD primaria hasta patrones abigarrados con gran componente fibroso.

Material y métodos

Estudio prospectivo de cohortes, ciego para análisis patológico y estadístico, realizado en centro único. Valoración de pacientes que cumplen los criterios de inclusión desde la aprobación en Europa de la CCH en 2011[5]. El estudio fue aprobado por el Comité de Investigación del centro (JPJ-COL-2015-01). Todos los pacientes incluidos en el estudio fueron informados del mismo y firmaron el correspondiente consentimiento.

Se incluyen los pacientes con presencia de recidiva de DD determinada por la instauración de tratamiento previo con FSC o CCH, una angulación mínima de 20º en articulación metacarpofalángica (MCF) y/o interfalángica proximal (PIP), cuerda palpable y afectación de uno o dos radios. No se establece ninguna limitación temporal en cuanto al tratamiento previo. En los casos de afectación de dos dedos se selecciona para análisis en el grupo CCH el tratado previamente, en el caso de FSC el que presente cicatriz cutánea. Los casos tratados previamente mediante FSC de dos dedos no fueron incluidos en el estudio. Todos los pacientes fueron tratados por un único cirujano mediante FSC parcial con un abordaje cutáneo de Bruner. La muestra se remite con el código habitual de muestra sin ninguna especificación del tratamiento previo. La revisión de las muestras se realiza por parte de dos patólogos experimentados del hospital donde se han realizado las intervenciones.

Todas las muestras son remitidas en formol, talladas y teñidas con Hematoxilina-Eosina antes del estudio microscópico. Las cuerdas se han definido de acuerdo a su localización. La sección de la cuerda se ha realizado longitudinalmente a lo largo de toda su extensión buscando la presencia de nódulos. Se analizaron para la comparación entre grupos las zonas nodulares cuantificando el diámetro de los mismos, la cantidad de células, las zonas proliferativas presentes y la actividad metabólica de las mismas. Para la clasificación del estadio de la cuerda se ha utilizado la clasificación de Rombouts[6].

Dos muestras de cada grupo fueron analizadas mediante estudio inmunohistoquímico con los siguientes anticuerpos prediluidos (monoclonal mouse de Dako): Beta-catenina-1, CD34, MIB-1 (Ac-anti Ki67) y actina específica de músculo liso, El procesado se llevó a cabo con un equipo Omnis (Agilent-Dako) con el pH indicado por el fabricante en cada caso. Para valorar la positividad del resultado se comparó con los controles internos del propio tejido: CD34 con la positividad de los fibroblastos del tejido adyacente y el endotelio vascular y la actina musculo-específica con la muscular de los vasos existentes. El análisis de la proliferación indicada por el MIB-1 se realizó por recuento de los núcleos positivos en las zonas alteradas del tejido, independiente de su grado de celularidad. El mismo proceso se realizó con la beta-catenina con un punto de corte positivo, de la tinción de membrana, en al menos el 50 % de las células de núcleo proliferante.

Los datos cuantitativos fueron expresados como la media y su desviación estándar (DE) y el análisis comparativo entre grupos se aplicó la prueba de la t de Student. Se analizaron las variables categóricas entre ambos grupos mediante el test de chi-cuadrado de Pearson o la prueba exacta de Fisher. Si se presentaban más de dos variables categóricas se utilizó el test para la tendencia de Mantel-Hanzel. El grado de significación alfa para todos los análisis fue de 0.05. El análisis estadístico se realizo con IBM SPSS Statistics, versión 19 para Windows.

Resultados

Se incluyen en el estudio un total de 8 pacientes afectos de recidiva de DD: cuatro pacientes tratados previamente con CCH y cuatro tratados mediante FSC. El estudio con H/E no demuestra diferencias entre los grupos. Los hallazgos encontrados corresponden a muestras habituales de DD. No hay ningún parámetro que indique anormalidades o peculiaridades que orienten a un tratamiento previo o al otro (Tabla I). La mayoría de las muestras correspondieron a fases III o fibróticas de la clasificación de Rombouts. Este hecho es más evidente en los pacientes tratados con FSC previa con un tiempo de evolución más prolongado. En dos casos la estructura correspondiente al nódulo fibrocelular había desaparecido manteniéndose solo la cuerda fibrosa sin relación con el tiempo de evolución (40 y 14 meses).

En cuanto al estudio inmunohistoquímico (Tabla II) se presentaron los siguientes resultados con una muestra no suficiente para la obtención de conclusiones significativas. El resultado de la SMA o actina se demostró positivo en los nódulos fibrocelulares (casos tratados previamente con CCH), mientras que en los

Tabla I. Casos Intervenidos.

Caso	Cirugía tras CCH ¥	Edad	Sexo	Follow Up §	Dedo	TTO Previo	MCP	PIP	Lado	Tipo de Cuerda	Nódulo ξ	Nº Células #	Actividad γ	Tamaño Nodular Θ	Rþ
1	P + R	51	M	14	5º	CCH	10	50	I	Pretendinosa	Y	M	F	1,4	II-III
2	Ex	61	M	40	1º	CCH	30	35	I	Pretendinosa	N	M	I	0	III
3	R	50	M	15	5º	CCH	0	45	I	Pretendinosa + Abd digiti quinti	Y	M	F	0,5	III
4	R	67	M	11	5º	CCH	43	62	I	Pretendinosa	Y	M	F	0,5	II
5	-	61	M	65	4º	FSC	10	61	D	Pretendinosa	Y	M	R	0,4	III
6	-	65	F	120	3º	FSC	30	90	D	Y en 3º. En 5º abd digiti quinti	Y	M	R	0,4	III
7	-	70	F	120	4º	FSC	0	55	D	Lateral radial	Y	M	F	0,2	II-III
8	-	62	M	120	4º	FSC	32	58	D	Pretendinosa en MCP + Espiral en IFP	Y	M	I	0,3	III

¥: Causa por la que se realizó la cirugía tras tratamiento inicial con CCH: P; Dolor intenso en la inyección de CCH que provoco el rechazo de nuevo tratamiento, Ex; Extensión de la enfermedad (cuerda distinta a la tratada con CCH en el mismo radio), R; Recidiva considerada como la presencia durante la cirugía de cuerda en la misma localización que la tratada con CCH. **§:** Tiempo transcurrido desde el primer tratamiento hasta la cirugía. **MCP:** grado de contractura de la articulación metacarpofalángica. **PIP:** Grado de contracción de la articulación interfalángica proximal. **ξ :** Presencia de nódulo en la cuerda; Y=Si, N=No. **#:** Numero de células presentes en el nódulo; M=Mínima, N=Normal, A=Abundante. **γ:** Actividad metabólica en el núcleo; F=Poco Activo-nódulo con células, I=Inactivo-Nódulo sin células, R=Regresivo-No hay nódulo. **Θ:** Tamaño del nódulo en cm. **Rþ:** Clasificación de Rombouts: I= Proliferativo, II=Fibrocelular, III=Fibrotico.

Tabla II. Inmunohistoquímica.

CASO	TTO PREVIO	CD-34	αSMA	β-Catenina	Ki67
1	CCH	+	+++	+	<1
4	CCH	+	+++	+	<1
6	FSC	+	-	+/-	0
7	FSC	+/-	-	+	<1

casos con FSC previa no se detectó acción de SMA correspondiendo con zonas fibróticas. La cantidad de CD-34 ha resultado significativa en las muestras al utilizarse como marcador de fibroblastos en las zonas limítrofes de la cuerda. La β-Catenina presentó actividad en tres casos (dos tratados con CCH y uno con FSC) indicando zonas involutivas del nódulo, mientras que un caso no presentó actividad de la misma indicando zona con muy escasa cantidad de células. Los resultados demuestran una actividad MIB-1 de, a lo sumo <1% lo que confirma el estado involutivo o fibroso de las muestras.

Los datos clínicos y demográficos de los pacientes se definen en la Tabla III. No hubo diferencias estadísticamente significativas en cuanto a ambos grupos a excepción del tiempo de evolución entre un tipo de tratamiento u otro, siendo más prolongado en los casos de FSC.

Tabla III. Características de los pacientes tratados

	Grupo A (n=4)	Grupo B (n=4)	p
Edad, media (DE)	56,7 (8,6)	64,2 (3,7)	0,179
Sexo, hombres	4	2	0,429*
Dedo, n Pulgar Corazón Anular Meñique	 1 0 0 3	 0 1 3 0	 0,794†
Mano izquierda, n	4	0	0,029*
Presencia de nódulo, n	3	4	1,00*
Escasa actividad metabólica, n	4	2	0,429*
Clasificación Tubiana inicial, n 0-45º 46-90º 91-135º >135º	 1 2 1 0	 0 3 1 0	 0,581†
Cuerda pretendinosa, n	4	2	0,429*
Tamaño nódulo, media (DE)	0,6 (0,6)	0,3 (0,1)	0,388
Meses, media (DE)	20,0 (13,4)	106,3 (27,5)	0,001

*Test exacto de Fisher's, †Test para la tendencia de Mantel-Hanzel.

Discusión

Nuestros resultados indican que las recidivas tras el tratamiento con CCH son iguales que las recidivas tras el tratamiento mediante FSC. Los resultados histológicos son incapaces de distinguir entre los pacientes tratados previamente mediante uno u otro tratamiento. La evolución de las recidivas sigue un patrón común en los dos procesos.

Se ha utilizado la clasificación histológica de Rombouts[6] por basarse en paciente intervenidos previamente mediante FSC. Nuestra intención no ha sido la de clasificar a los sujetos, si no valorar la actividad de las cuerdas analizadas. La presencia de un nódulo activo es más probable que evolucione a cuerda y del mismo modo es más probable que muestre alteraciones histológicas en el grupo de CCH con respecto al de FSC. No se han objetivado alteraciones, manteniéndose las muestras en estado fibrocelular final o fibrótico. La β-catenina se encuentra a nivel de la DD aumentada tanto en el citoplasma como en el núcleo con respecto al tejido normal en fases activas[7] y en zonas involutivas[8]. La presencia de β-catenina no se relaciona con la posibilidad de recurrencias. El marcador[9] Ki67 está estrictamente asociado a proliferación celular y está ausente en células en reposo. El Ki67 es una señal de que los miofibroblastos son las células más pro-proliferativas presentes en el DC. El SMA se muestra en la DD principalmente a nivel de los nódulos; es el marcador característico de los miofibroblastos y se localiza principalmente alrededor de los vasos sanguíneos en la CD por la transformación de fibrocitos en miofibroblastos[10]. El CD34 es un marcador de estos fibrocitos presente en mayor cuantía en muestras de DD respecto de sujetos sanos; principalmente se muestra en células derivadas de la cuerda y del nódulo[11] y en las zonas limítrofes de la lesión donde determinan la presencia de fibroblastos. Nuestros datos se relacionan más con el tiempo de evolución que con el tratamiento previo. Los pacientes tratados previamente con CCH presentan cambios atribuibles a la recidiva de la DD, sin ninguna alteración distintiva. Su evolución en el tiempo, mucho más corta, favorece la aparición de cambios en los que la fase de evolución se mantiene entre estadios fibrocelulares y fibróticos.

Los procesos consecutivos a la administración de la CCH son iguales que tras la realización de una FSC a nivel tanto de la sustancia fundamental de la matriz extracelular como celular. Después de cualquier tipo de intervención se produce un fenómeno inflamatorio destinado a regenerar el tejido dañado; en el caso de la cirugía se trata del tejido extirpado lesionado y en el caso de la CCH se trata del colágeno degradado y la alteración de la matriz extracelular. Los fragmentos de colágeno estimulan a los PMN[12] y a los macrófagos[13] ocasionando el inicio de una respuesta inflamatoria de cura de herida que evoluciona siguiendo las mismas

fases que el cualquier proceso de lesión tisular. Este fenómeno finaliza con la formación de la cicatriz definitiva tras varios meses[14], siendo la única diferencia entre los dos procesos el que tras una cirugía se ha producido una lesión a la piel y tras la inyección de CCH habitualmente no.

Bajo esta premisa, la cirugía tras la recidiva de la DD con cualquiera de los tratamientos establecidos no ha de presentar ninguna diferencia estructural salvo la integridad de la piel. La encuesta de Hay[4] indica la presencia de cuerdas similares a las primarias frente a cuerdas con gran componente fibrótico, mal organizado y adhesión alrededor de la misma. Esta sensación que tienen muchos cirujanos en las recidivas de la CD tras la inyección de CCH evidenciada en el artículo de Hay[4] se muestra clínicamente en el trabajo de Eberlin[15] en una serie de 11 pacientes en donde la sensación subjetiva de la variedad de resultados es muy marcada.

Nuestra serie también muestra esta variedad macroscópica aunque microscópicamente haya uniformidad en cuanto a una evolución normal de la CD. La causa de esta alteración macroscópica la establecía ya Luyck[16], indicando que la proliferación de nódulos microscópicos podía formar placas y no nódulos, cambiando el aspecto habitual al que estamos acostumbrados al intervenir la DD y asemejándose más al aspecto de una placa. Aunque no dudamos de la variedad de presentaciones que muestra una cuerda y que en ocasiones la adhesión a estructuras adyacentes es evidente, consideramos que es muy difícil dilucidar que pacientes han sido sometidos a un tratamiento o a otro. Esta valoración resulta prácticamente imposible de establecer por el cirujano porque en todos los pacientes vamos a encontrar un factor que nos va a hacer valorar subjetivamente nuestra percepción antes de iniciar la intervención: la presencia o ausencia de cicatriz cutánea. Por ello, en nuestro estudio el análisis ha sido ciego tanto para el estudio patológico como para el estadístico, enmascarando los datos para evitar sesgos.

Aunque habitualmente no se realizan estudios de imagen para la valoración previa de la DD a nivel de cada dedo que se va a infiltrar, la presencia de múltiples cuerdas puede ser motivo de recurrencia precoz de la enfermedad. En nuestra experiencia hemos objetivado algún caso de cuerda pretendinosa tratada con CCH en la que se mantiene y ha evolucionado la recurrencia a expensas de cuerdas radiales o cubitales que no habían sido digeridas por la CCH, objetivándose una zona fibrosa central correspondiente a la cuerda infiltrada y digerida previamente sin la misma evolución que una cuerda lateral o espiral presentes en el mismo radio. El concepto de recurrencia en estos casos es muy relativo ya que a pesar de una extensión completa inicial, la presencia de cuerdas accesorias o adyacentes provoca la rápida flexión del dedo a pesar de un tratamiento correctamente realizado con CCH, presentándose una recurrencia definida por la flexión de un dedo previamente tratado, con una cuerda palpable, pero de origen distinto a la tratada inicialmente. Hoy en día todavía no existe un claro consenso a la definición de recurrencia en la DD[17,18] y este problema se acentúa en el caso del tratamiento con CCH confundiéndose a menudo con el concepto de extensión de la enfermedad; la flexión de más de 20º a expensas de una cuerda no tratada adyacente a otra cuerda que sí ha sido tratada (por ej.: una cuerda radial adyacente una MCF tratada de una cuerda pretendinosa) se consideraría recidiva actualmente, pero, *¿se trata de una recidiva, una extensión de la enfermedad o un tratamiento incompleto*? Actualmente no hay una respuesta a esta pregunta y puede plantear un extenso foro de debate al respecto. El desarrollo de recurrencias tampoco tiene una base establecida. Dias[19] establece una serie de patrones clínicos de recurrencia en cuanto al tiempo de evolución, pero no indica nada acerca de su estudio patológico o de sus posibles causas. Balaguer[20] y Rombouts[6] establecen unos criterios histológicos para la valoración de la posibilidad de recurrencias según el estadio histológico de la muestra de pacientes con FSC, pero este método no se utilizado habitualmente. El desarrollo de recurrencias es hoy en día el primer problema respecto a la DD ya tratada y el tratamiento de estas recurrencias con pacientes con problemas en piel por cirugías previas, cicatrices retractiles o afectaciones articulares aumenta la dificultad de la cirugía.

En cuanto a las limitaciones de nuestro estudio pasan principalmente por el número de muestras analizadas, por lo que nuestros resultados deben ser tomados con la máxima cautela. Las muestras obtenidas se encuentran en su mayor parte en fases fibróticas de la enfermedad, por lo que la evolución histológica, aunque la asumimos como la misma que en la FSC, no podemos asegurar que presente diferencias. Son necesarios más estudios para la valoración de los aspectos macroscópicos y los distintos problemas quirúrgicos que se plantean en cada uno de los casos, considerando este trabajo una primera aproximación al problema de la cirugía de recidiva de la DD tras tratamiento con CCH.

En conclusión, nuestros resultados indican que histológicamente las recidivas de la DD después del tratamiento mediante FSC o CCH son indistinguibles. El enfoque de la cirugía de las recidivas de la DD tras tratamiento con CCH ha de realizarse con el mismo cuidado que tras FSC. La presentación de formas macroscópicas distintas a las habituales de la FSC es posible.

Bibliografía

1. Peimer CA, Blazar P, Coleman S, Kaplan FTD, Smith T, Lindau T. Dupuytren Contracture Recurrence Following Treatment With Collagenase Clostridium Histolyticum (CORDLESS [Collagenase Option for Reduction of Dupuytren Long-Term Evaluation of Safety Study]): 5-Year Data. J Hand Surg 2015; 40(0):1597-605.
2. Hurst LC, Badalamente MA, Hentz VR, y Cols. Injectable Collagenase Clostridium Histolyticum for Dupuytren's Contracture. N Engl J Med 2009; 361(10):968-79.
3. Bradley J, Warwick D. Patient Satisfaction With Collagenase. J Hand Surg 2016; 41(6):68997.
4. Hay DC, Louie DL, Earp BE, Kaplan FTD, Akelman E, Blazar PE. Surgical findings in the treatment of Dupuytren's disease after initial treatment with clostridial collagenase (Xiaflex). J Hand Surg Eur Vol 2014; 39(5):463-5.
5. European Medicines Agency. Find medicine: Xiapex; 2016. Disponible en: http://www.ema.europa.eu/ema/index.jsp?curl=pages/medicines/human/medicines/002048/human_med_001423.jsp&mid=WC0b01ac058001d124
6. Rombouts JJ, Noël H, Legrain Y, Munting E. Prediction of recurrence in the treatment of Dupuytren's disease: evaluation of a histologic classification. J Hand Surg 1989; 14(4):644-52.
7. Bowley E, O'Gorman DB, Gan BS. β-Catenin Signaling in Fibroproliferative Disease. J Surg Res 2007; 138(1):141-50.
8. Degreef I, De Smet L, Sciot R, Cassiman J-J, Tejpar S. β-Catenin Overexpression in Dupuytren's Disease Is Unrelated to Disease Recurrence. Clin Orthop 2009; 467(3):838-45.
9. Scholzen T, Gerdes J. The Ki-67 protein: from the known and the unknown. J Cell Physiol 2000; 182(3):311-22.
10. Viil J, Maasalu K, Mäemets-Allas K, y Cols. Laminin-rich blood vessels display activated growth factor signaling and act as the proliferation centers in Dupuytren's contracture. Arthritis Res Ther 2015; 17(1).
11. Iqbal SA, Manning C, Syed F, y Cols. Identification of mesenchymal stem cells in perinodular fat and skin in Dupuytren's disease: a potential source of myofibroblasts with implications for pathogenesis and therapy. Stem Cells Dev 2012; 21(4):609-22.
12. Radice M, Brun P, Bernardi D, Fontana C, Cortivo R, Abatangelo G. Clostridial collagenase releases bioactive fragments from extracellular matrix molecules. J Burn Care Rehabil 1999; 20(4):282-91.
13. Wize J, Wojtecka-Łukasik E, Maśliński S. Collagen-derived peptides release mast cell histamine. Agents Actions 1986; 18(1-2):262-5.
14. Velnar T, Bailey T, Smrkolj V. The Wound Healing Process: An Overview of the Cellular and Molecular Mechanisms. J Int Med Res 2009; 37(5):1528-42.
15. Eberlin KR, Kobraei EM, Nyame TT, Bloom JM, Upton J. Salvage Palmar Fasciectomy after Initial Treatment with Collagenase Clostridium Histolyticum: Plast Reconstr Surg 2015; 135(6):1000e-1006e.
16. Luck JV. Dupuytren's Contracture. J Bone Jt Surg 1959; 41(4):635-64.
17. Werker PMN, Pess GM, van Rijssen AL, Denkler K. Correction of Contracture and Recurrence Rates of Dupuytren Contracture Following Invasive Treatment: The Importance of Clear Definitions. J Hand Surg 2012; 37(10):2095-2105.e7.
18. Felici N, Marcoccio I, Giunta R, y cols. Dupuytren Contracture Recurrence Project: Reaching Consensus on a Definition of Recurrence. Handchir · Mikrochir · Plast Chir 2014; 46(6): 350-4.
19. Dias JJ, Singh HP, Ullah A, Bhowal B, Thompson JR. Patterns of recontracture after surgical correction of Dupuytren disease. J Hand Surg 2013; 38(10):1987-93.
20. Balaguer T, David S, Ihrai T, Cardot N, Daideri G, Lebreton E. Histological staging and Dupuytren's disease recurrence or extension after surgical treatment: a retrospective study of 124 patients. J Hand Surg Eur Vol 2009; 34(4):493-6.

Experiencia con test de artrografía intraoperatoria para valorar la rotura de la sindesmosis tibioperonea.

J. C. AGUILAR GONZÁLEZ, I. COPETE GONZÁLEZ, A. BALFAGÓN FERRER, M. BARRÉS CARSÍ.

HOSPITAL UNIVERSITARIO Y POLITÉCNICO LA FE, VALENCIA.

Resumen. Las fracturas de tobillo asocian frecuentemente lesiones de la sindesmosis tibioperonea, cuyo diagnóstico permite un tratamiento intraoperatorio que puede evitar complicaciones a medio y largo plazo. Existen varias pruebas diagnósticas clínicas y proyecciones específicas, pero son difíciles de interpretar y estandarizar. El objetivo del estudio es evaluar un test diagnóstico intraoperatorio descrito recientemente. Se realizó el test mediante inyección de contraste intraarticular en diez pacientes con fracturas tipo Weber B o C. El test fue valorable en 8 casos, y en todos, el resultado coincidió con el del otro test clínico utilizado. En un caso se diagnosticó una fractura que había pasado desapercibida y supuso un cambio de tratamiento. No hubo complicaciones. Mediante un test reproductible, seguro y de bajo coste, podemos obtener una imagen fácilmente interpretable que complementa al resto de pruebas clínicas para apoyar al cirujano en la decisión de fijar la sindesmosis en las fracturas de tobillo.

Our experience with intraoperative arthrography test for the evaluation of syndesmotic injuries.

Summary. Ankle fractures frequently associate tibiofibular syndesmosis injuries, whose diagnosis allows intraoperative treatment that can prevent mid-long term complications. There are several clinical diagnostic tests and specific projections but they are difficult to interpret and standardize. The objective of the study is to evaluate a recently described intraoperative diagnostic test. We conducted the test by intraarticular contrast injection in ten patients with fractures type Weber B or C. The test was valuable in 8 cases and the result coincided with the other clinical test used. We detected a fracture in one case that had gone undetected and resulted in a change of treatment. There were no complications. Using a reproducible, cheap and safe test, we can obtain an easily interpretable image that complements the rest of clinical tests to support the surgeon in the decision to fix the sindesmosis in ankle fractures.

Correspondencia:
Juan Cristóbal Aguilar González
Hospital Universitario y Politécnico La Fe
Avda. Fernando Abril Martorell, 106.
46026 Valencia,
España.
Correo electrónico: juanaguilar.cot@gmail.com

Introducción

La sindesmosis tibioperonea distal es una articulación fibrosa estabilizada por cuatro ligamentos: ligamento tibiofibular distal anterior y posterior, ligamento transverso y ligamento interóseo[1]. Estos ligamentos forman un complejo que se puede ver afectado en mayor o menor medida cuando existe una lesión traumática del tobillo. El espectro de lesión abarca desde desgarros parciales o esguinces hasta roturas completas de varios ligamentos que provocan inestabilidad en la articulación tibioperonea distal. Para evitar confusión terminológica es importante clarificar que a este último escenario es al que nos referimos cuando hablamos de lesión o rotura de la sindesmosis en el contexto de fractura de tobillo. Estas fracturas son muy frecuentes en traumatología y, en general, hasta en un 10% de los casos asocian rotura de la sindesmosis[2], sobre todo en mecanismos traumáticos rotacionales. Característicamente se ha asociado con la rotación externa y la fractura tipo C de Weber[3].

La estabilidad articular que aporta la sindesmosis es fundamental para un funcionamiento adecuado durante el movimiento del tobillo[4]. Sabemos que cuando existe una alteración de este sistema, originada a raíz de lesiones no tratadas de la sindesmosis, da lugar a un proceso patológico que conduce indefectiblemente hacia artrosis dolorosa de tobillo[5]. Normalmente la ausencia de tratamiento de esta patología se debe a que no se diagnostica adecuadamente cuando se realiza el tratamiento quirúrgico de un tobillo y se centran todos los esfuerzos en osteosintetizar la tibia y el peroné por separado.

Existen varios test clínicos descritos para el diagnóstico de las lesiones sindesmóticas tales como el "*Squeeze test*", el test de rotación externa o el "*Cotton test*". Todos ellos han demostrado ser muy inespecíficos[6] y no tienen valor en el momento de lesión aguda para decidir si está indicado realizar un gesto quirúrgico sobre sindesmosis. Para ello se han utilizado proyecciones radiográficas específicas y tomografía computerizada, sin embargo, a menudo estos estudios tampoco son completamente fiables[7]. Destaca por lo tanto la importancia de evaluar la competencia de la sindesmosis comprobando intraoperatoriamente la estabilidad de la articulación tibioperonea distal. El método preferido para ello es el conocido "*Hook test*" intraoperatorio y el test de rotación externa bajo control fluoroscópico. Estas maniobras son las que en la práctica finalmente determinan si se realiza la reducción y fijación de la sindesmosis. El problema de estos test es que son difíciles de interpretar y estandarizar, por ello se han propuesto nuevos test diagnósticos publicados recientemente en la literatura con el fin de intentar estandarizar el diagnóstico de la rotura de la sindesmosis de una manera sencilla y demostrable[8].

El objetivo del estudio fue evaluar en una serie de pacientes con fractura de tobillo un test diagnóstico recientemente descrito en la literatura[8]. El test consiste en realizar perioperatoriamente una artrografía de tobillo con contraste intraarticular, tanto para determinar si existe rotura de la sindesmosis tibioperonea distal, como para demostrar una adecuada reducción de la misma a posteriori en los casos en los que se realiza fijación quirúrgica.

Material y métodos

Se incluyeron en el estudio aquellos pacientes con fractura de tobillo tipo B o C de Weber con criterios para intervención quirúrgica que fueron operados por un mismo cirujano en un periodo de tiempo de un año. Todos los pacientes fueron sometidos al menos a un estudio de imagen mediante 2 proyecciones radiográficas simples previamente a la intervención. En la mesa quirúrgica fueron colocados en posición decúbito supino para realizar el test artrográfico antes de la primera incisión cutánea. El test se realizó mediante el siguiente procedimiento: Se utilizaron 2-4 mililitros de contraste intraarticular opaco inyectado con una aguja estéril 21G (0,8mm x 40mm) bajo control fluoroscópico. La punción se realizó en todos los casos través de uno de los portales clásicos descritos para la artroscopia de tobillo: anteromedial o anterolateral. En los casos en los que se consideró que la fijación de la sindesmosis estaba indicada, se realizó con un tornillo tricortical de posición, previa reducción de la articulación (Figs. 1 y 2).

Figura 1. Fijación con tornillo tricortical de posición.

Figura 2. Test positivo para rotura sindesmosis.

A continuación, se repitió el test artrográfico mediante el mismo procedimiento. El test se consideró positivo cuando apareció fuga del contraste hacia proximal a través de la sindesmosis y se evidenció en dos proyecciones anteroposterior y lateral de tobillo. Se consideró negativo cuando el contraste no fugaba, dibujando únicamente la articulación del tobillo (Fig. 3).

Resultados

Se intervinieron quirúrgicamente diez fracturas de tobillo en las que se realizó el test artrográfico intraoperatorio para valorar la rotura de la sindesmosis.

En dos casos consideramos que el test no era valorable ya que existía fuga de contraste a través de localizaciones diferentes a la sindesmosis, lo que dificultaba la interpretación del test.

En ninguno de los casos existieron complicaciones en relación con el procedimiento artrográfico ni el uso de contraste.

No apareció en ningún caso disociación clínico-radiográfica para el resultado del test; siempre que la artrografía fue positiva o negativa para la rotura de la sindesmosis, coincidió con el resultado de los test clínicos intraoperatorios.

Tras el procedimiento quirúrgico de fijación de la sindesmosis, no tuvimos ningún caso con fuga de contraste a través de la misma.

En un caso se pudo diagnosticar una fractura de maléolo tibial medial mediante artrografía (Fig. 4). Esta fractura había pasado desapercibida previamente con los estudios de imagen realizados y la artrografía supuso un cambio en el tratamiento quirúrgico planificado.

Figura 3. Test negativo para rotura de la sindesmosis en fractura transindesmal peroné.

Figura 4. Test negativo para rotura de la sindesmosis en fractura transindesmal que evidencia fractura de maléolo tibial medial.

Discusión

El test artrográfico intraoperatorio[8] representa una prueba más dentro del abanico de posibilidades disponibles para apoyar el diagnóstico de rotura de la sindesmosis en fracturas de tobillo. Existen varios pilares básicos para llegar al diagnóstico mencionado. Por un lado, la sospecha clínica según el mecanismo de lesión, así como los trazos de fractura característicos definidos por la clasificación de Lauge-Hansen, nos deben orientar hacia el diagnóstico, aunque la clasificación mencionada ha demostrado tener limitaciones a la hora de predecir lesiones de partes blandas[9]. Por otro lado, cobran gran importancia los test intraoperatorios clásicos. Hasta el momento no se ha descrito ningún test que por sí solo sea capaz de cuantificar la inestabilidad de la articulación tibioperonea con el fin de detectar cuáles son las roturas de la sindesmosis que presumiblemente causarán patología del tobillo si no se reparan. Son test no cuantitativos y con cierto grado de subjetividad que finalmente aportan una respuesta dicotómica sobre la que se basa la decisión de tratamiento: estable o inestable. Quizá en este aspecto la artrografía puede ayudar a tomar la decisión de tratamiento de una manera objetiva gracias una imagen fácilmente interpretable y registrable mediante fluoroscopia. En nuestra serie, la sensibilidad del test artrográfico fue del cien por cien si lo comparamos con los test clínicos intraoperatorios, sin embargo, se trata de una serie muy corta y por lo tanto no podemos considerar este test como una prueba aislada para el diagnóstico de estas lesiones. Un estudio reciente que ha evaluado este test en 39 pacientes ha destacado su utilidad, encontrando una relación significativa entre el resultado del mismo y las medidas radiográficas obtenidas mediante tomografía computerizada[10].

En dos de nuestros casos el test no fue útil debido a que se produjo una extravasación del contraste al es-

pacio subcutáneo, lo cual atribuimos a la destrucción extensa existente en la cápsula articular del tobillo. Esta es una posible limitación del test que no se había mencionado hasta la fecha en la literatura. Además, en varios casos y bajo el punto de vista de los cirujanos principales, el test dificultó el control fluoroscópico durante la osteosíntesis debido a remanentes de contraste de la artrografía previa. Consideramos recomendable para ello, diluir siempre el contraste de suero fisiológico y siempre realizar la artrografía una vez se ha realizado la osteosíntesis en tibia y peroné, antes de decidir si utilizar un tornillo transindesmal.

Creemos que el test artrográfico post-fijación demuestra, al igual que el resto de test clínicos, que se ha reducido y estabilizado el espacio producido por la rotura de la sindesmosis. Sin embargo, no creemos que sea posible comprobar el grado de calidad de la reducción de la sindesmosis en base a la artrografía. La malreducción de la articulación tibiperonea distal es una complicación frecuente y para diagnosticarla a menudo es necesario el estudio mediante tomografía computerizada prestando especial atención a los cortes axiales y comparando con el miembro contralateral[10].

En base a uno de nuestros casos en el que encontramos una fractura de maléolo tibial medial no diagnosticada hasta el momento, pensamos que la artrografía puede ser útil para el diagnóstico de lesiones que de lo contrario pueden pasar desapercibidas, como pueden ser también algunas lesiones osteocondrales. Sin embargo, se trata de una prueba de diagnóstico indirecto y, probablemente, el creciente uso de la artroscopia[11] en fracturas de tobillo juegue un papel cada vez más potente en el diagnóstico y tratamiento de estas lesiones intraarticulares mediante visualización directa.

Como conclusión, pensamos que se trata de un test fácilmente reproductible y que debe considerarse, por el momento, como una prueba complementaria más a la hora apoyar al cirujano en la decisión de si fijar la sindesmosis en las fracturas de tobillo, aunque sin añadir ninguna información adicional. Nos aporta la ventaja de obtener, de manera barata y segura, una imagen radioscópica fácilmente interpretable que puede quedar registrada para complementar la información subjetiva que el cirujano percibe a través de los test clínicos intraoperatorios.

Bibliografía

1. Hermans J.J., Beumer A., de Jong T.A., Kleinrensink G.J. Anatomy of the distal tibiofibular syndesmosis in adults: A pictorial essay with a multimodality approach. J. Anat 2010; 217(6):633-45.
2. Court-Brown CM, McBirnie J, Wilson G. Adult ankle fractures: an increasing problem? Acta Orthop Scand 1998; 69(1):43-7.
3. Riegels-Nielsen P., Christensen J., Greiff J. The stability of the tibio-fibular syndesmosis following rigid internal fixation for type C malleolar fractures: an experimental and clinical study. Injury 1983; 14(4):357-60.
4. Burns W.C., II, Prakash K., Adelaar R., Beaudoin A., Krause W. Tibiotalar joint dynamics: indications for the syndesmotic screw--a cadaver study. Foot Ankle 1993; 14(3):153-8.
5. Van den Bekerom MPJ, De Leeuw PAJ, Van Dijk CN. Delayed operative treatment of syndesmotic instability: current concepts review. Injury 2009; 40(11):1137-42.
6. Beumer A., Swierstra B.A., Mulder P.G. Clinical diagnosis of syndesmotic ankle instability: Evaluation of stress tests behind the curtains. Acta Orthop. Scand 2002; 73(6):667-9.
7. Yeung TW, Chan CYG, Chan WCS, Yeung YN, Yuen MK. Can pre-operative axial CT imaging predict syndesmosis instability in patients sustaining ankle fractures? Seven years' experience in a tertiary trauma center. Skeletal Radiol 2015; 44(6):823-9.
8. Boyd RPR, Nawaz SZ, Khaleel A. A new assessment for syndesmosis injury: the '*Chertsey test*'. Injury 2016;47(6):1293- 1296.
9. Gardner MJ, Demetrakopoulos D, Briggs SM, Helfet DL, Lorich DG. The ability of the Lauge-Hansen classification to predict ligament injury and mechanism in ankle fractures: an MRI study. J Orthop Trauma 2006; 20:267-72.
10. Pepe M, Kocadal O, Gunes Z, Calisal E, Ceritoglu K, Aktekin CN. A Radiographic Dye Method for Intraoperative Evaluation of Syndesmotic Injuries. Foot Ankle Int 2017; 38(12):1380-6.
11. Sagi HC, Shah AR, Sanders RW. The functional consequence of syndesmotic joint malreduction at a mínimum 2 year follow-up. J Orthop Trauma 2012; 26:439-43.
12. Chen X.Z., Chen Y., Liu C.G., Yang H., Xu X.D., Lin P. Arthroscopy-assisted surgery for acute ankle fractures: A systematic review. Arthroscopy 2015;31:2224-31.

Medidas para la prevención de la infección en la artroplastia de rodilla: prácticas habituales y evidencias.

V.J. CLIMENT-PERIS, D. MIFSUT MIEDES, A. ÁLVAREZ LLANAS, M. STRAUCH, J. BAEZA OLIETE, M.A. VALERO QUERALT, L. FERRARO ESPARZA, J.C. MARTÍNEZ ALGARRA, E. GILABERT DAPENA, E.J. GARGALLO VERGE.

GRUPO DE ESTUDIO SOBRE ARTROPLASTIA TOTAL DE RODILLA DE LA COMUNIDAD VALENCIANA.

Resumen. La infección tras la artroplastia de rodilla es una de las complicaciones más temibles y de forma rutinaria se aplican diversas medidas para su prevención. El objetivo de este estudio es conocer qué medidas aplican los cirujanos de la Comunidad Valenciana (CV) y conocer cuál es la evidencia científica que soporte o no las mismas. *Material y Métodos.* Se realizó un estudio observacional transversal descriptivo basado en una encuesta realizada a 64 cirujanos y una búsqueda bibliográfica sobre los distintos aspectos incluidos en la encuesta. *Resultados.* El 18,8 % de los encuestados realizan screening de pacientes portadores de SARM y descolonización. El 98,4 % utilizan cefazolina y el 1,6 % cefuroxima como profilaxis antibiótica. Respecto a la duración de la profilaxis antibiótica el 51 % de los cirujanos administran tres dosis lo que supone una duración de 24 horas, el 23,4 % administran 2 dosis y el 17,2 % utilizan 1 sola dosis. El 67,2 % utilizan la solución de gluconato de clorhexidina alcohólica al 2% para la preparación del campo quirúrgico y el 71,9 % utilizan de campos adhesivos de incisión. El cemento con antibiótico de forma rutinaria lo utilizan el 65,6 % de los encuestados. La evidencia científica actual avala la profilaxis antibiótica tal como la realizan el 100 % de los encuestados, sin embargo no hay evidencias que demuestren la superioridad de la preparación del campo con clorhexidina alcohólica frente a otros antisépticos. Tampoco existen evidencias que apoyen el uso de los campos adhesivos de incisión ni tampoco el uso de cemento con antibiótico de forma rutinaria. *Conclusiones.* Sería recomendable que los cirujanos de rodilla de la CV abandonaran el uso de los paños adhesivos de incisión y la aplicación del cemento con antibiótico en todos los casos. La preparación del campo quirúrgico con clorhexidina alcohólica no parece ser más eficaz que otros antisépticos en cirugía ortopédica. El *screening* de portadores de SAMR y su descolonización parece reducir la tasa de infección; puede recomendarse su uso en la actualidad pero son necesarios estudios con mayor número de pacientes que confirmen su beneficio.

Measures for the prevention of infection in knee arthroplasty: common practices and evidence.

Summary. Infection after knee arthroplasty is one of the most feared complications and routine measures are applied to prevent it. The objective of this study is to identify which are the measures applied by the surgeons of the Valencian Community (CV) and know if the scientific evidence supports them or not. *Methods.* A descriptive cross-sectional observational study based on a survey of 64 surgeons and bibliographic searches on the aspects included in the survey were conducted. *Results.* 18.8% of the surgeons perform screening for SARM carriers and decolonization. 98.4% use cefazoline and 1.6% cefuroxime as antibiotic prophylaxis. With respect to the duration of antibiotic prophylaxis, 51% of surgeons administer three doses (24 hours prophylaxis), 23.4% use 2 doses and 17.2% of them use only one dose. 67.2% use 2% alcoholic chlorhexidine gluconate solution for surgical site preparation and 71.9% use adhesive incision drapes. Routine cement with antibiotics is used by 65.6% of respondents. The current scientific evidence supports antibiotic prophylaxis as performed by 100% of respondents; however there is no evidence for the superiority of the preparation of the skin with alcoholic chlorhexidine versus other antiseptics. There is also no evidence to support the use of adhesive incision drapes or the use of cement with antibiotics in a routine manner. *Conclusions.* It would be advisable for the CV surgeons to avoid the use of incision adhesive drapes and the application of cement with antibiotics in all cases. The preparation of the skin with alcoholic chlorhexidine does not seem to be more effective than other antiseptics in orthopaedic surgery. The screening of SAMR carriers and their decolonization seems to reduce the infection rate; its use can be recommended today, but studies with the largest number of patients that confirm their benefit are needed.

Correspondencia:
Vicente J Climent-Peris
C/ Reina, 51 4º-I.
46800 Xàtiva (Valencia)
Correo electrónico: vicentcp@gmail.com

Introducción

La infección tras la artroplastia de rodilla es una de las complicaciones más temibles, con consecuencias catastróficas para el paciente, por el sufrimiento y morbilidad que le genera, así como para el sistema sanitario, por los grandes costes que origina. Su incidencia se sitúa alrededor del 2% y constituye la causa más frecuente de revisión protésica en muchas series[1-2].

En la práctica clínica habitual se aplican de forma rutinaria diversas estrategias para reducir la incidencia de la infección protésica, algunas de ellas sin evidencia científica que las sustenten.

El objetivo de este estudio es conocer cuáles son las medidas orientadas a la prevención de la infección protésica que utilizan habitualmente los cirujanos de rodilla en la Comunidad Valenciana y analizar la bibliografía actual sobre este tema.

Material y métodos

Realizamos un estudio transversal descriptivo observacional basado en una encuesta realizada a facultativos especialistas en Cirugía Ortopédica y Traumatología que realizan artroplastias de rodilla de un total de 9 hospitales de la Comunidad Valenciana.

En el cuarto trimestre de 2017 se distribuyó un cuestionario entre los cirujanos que aceptaron participar en el estudio (Fig. 1), en el que se preguntaba cuál era su práctica clínica habitual respecto a diversos aspectos referidos al preoperatorio o durante la intervención quirúrgica, todos ellos orientados a la prevención de la infección protésica.

Se recogieron un total de 64 encuestas cumplimentadas correctamente, se elaboró una hoja de cálculo Excel con los datos y se realizó un análisis descriptivo de los mismos.

Por otra parte se realizó una búsqueda bibliográfica y revisión de los trabajos publicados en los últimos 5 años relativos a los distintos aspectos motivo del estudio, incluyendo estudios clínicos, metanálisis y revisiones sistemáticas, artículos de actualización y guías de práctica clínica.

Resultados

De las 64 encuestas analizadas, el 64,1 % correspondían a cirujanos con ejercicio en hospitales comarcales y el 35,9 % en hospitales terciarios, el 4,7 % realizaban más de 50 prótesis de rodilla al año, 89,1 % realizaban entre 10 y 50 prótesis al año y el 6,3 % realizaban menos de 10 intervenciones al año.

Las medidas orientadas a la prevención de la infección protésica que aplican los diversos cirujanos encuestados en su práctica clínica habitual son (Fig. 2):

• Medidas preoperatorias: 18,8 % de los encuestados realizan screening de pacientes portadores de SARM y descolonización.

• Profilaxis antibiótica endovenosa: La realizan el 100 % de los encuestados, el 98,4 % utilizan cefazolina y el resto cefuroxima. Respecto a la duración de la profilaxis antibiótica la mitad de los cirujanos administran tres dosis (una pre y dos post-operatorias) lo que supone una duración de 24 horas (51,6 %), el 17,2 % utilizan solamente una dosis y el 23,4 % administran 2 dosis en total.

• Preparación del campo quirúrgico: El 67,2 % utilizan la solución alcohólica de gluconato de clorhexidina al 2% para la preparación del campo quirúrgico, el resto utilizan povidona iodada.

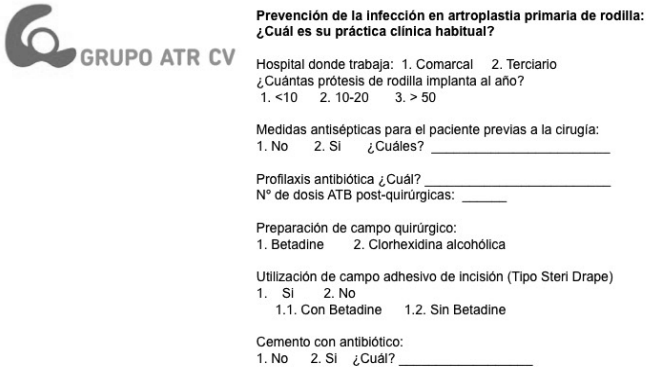
GRUPO ATR CV

Prevención de la infección en artroplastia primaria de rodilla:
¿Cuál es su práctica clínica habitual?

Hospital donde trabaja: 1. Comarcal 2. Terciario
¿Cuántas prótesis de rodilla implanta al año?
1. <10 2. 10-20 3. > 50

Medidas antisépticas para el paciente previas a la cirugía:
1. No 2. Sí ¿Cuáles? _____

Profilaxis antibiótica ¿Cuál? _____
Nº de dosis ATB post-quirúrgicas: _____

Preparación de campo quirúrgico:
1. Betadine 2. Clorhexidina alcohólica

Utilización de campo adhesivo de incisión (Tipo Steri Drape)
1. Sí 2. No
1.1. Con Betadine 1.2. Sin Betadine

Cemento con antibiótico:
1. No 2. Sí ¿Cuál? _____

Figura 1. Cuestionario sobre práctica clínica habitual en medidas para la prevención de la infección de prótesis de rodilla.

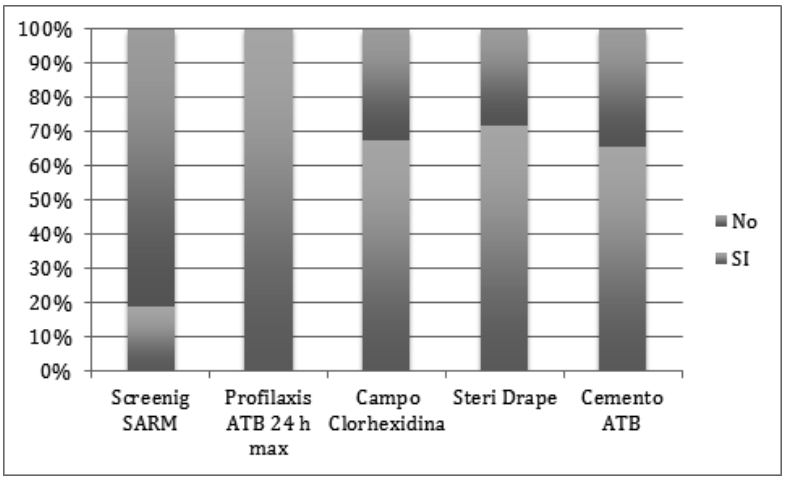

Figura 2. Práctica clínica habitual de los cirujanos encuestados (%).

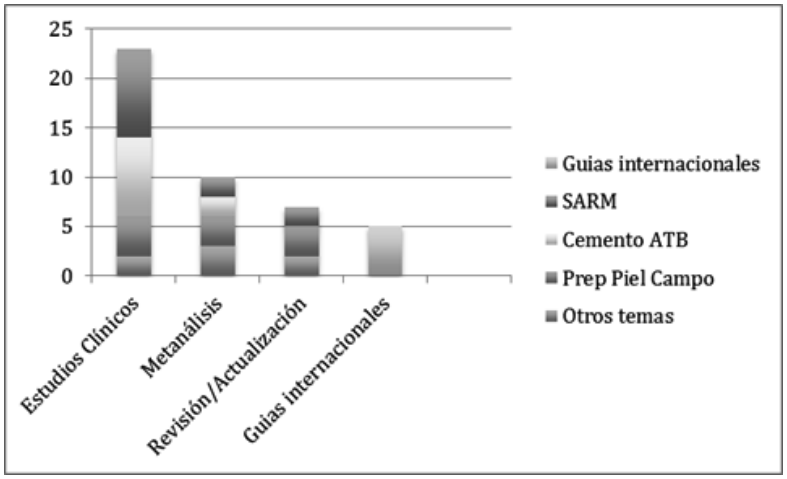

Figura 3. Características de los artículos revisados.

• Utilización de campos adhesivos de incisión: Los utilizan el 71,9 % de los participantes.

• Cemento con antibiótico: El 65,6 % de los cirujanos encuestados prefieren utilizar cemento con antibiótico para implantar sus prótesis de rodilla primarias.

La búsqueda bibliográfica realizada ha permitido recoger y analizar un total de 45 trabajos relacionados con los temas de interés, la mayoría de ellos publicados en los últimos 5 años. Se han incluido en la revisión las guías de la OMS, de los Centers for Disease Control and Prevention (CDC) americanos o NICE británica, publicadas en los últimos meses (Fig.3). Las evidencias científicas y recomendaciones actuales se analizan más adelante.

Discusión

La gran preocupación de los cirujanos de rodilla por la infección protésica nos lleva a implementar una serie de medidas con fines preventivos, que incrementan el coste del procedimiento y no siempre están avaladas por la evidencia científica.

Aunque solamente el 18,8 % de los encuestados la aplican, una medida que se puede implementar en el preoperatorio es el screening de pacientes portadores de *estafilococos aureus meticilin* resistente (SAMR) y el tratamiento descolonizador de los mismos.

Diversos estudios han puesto de manifiesto la relación entre los gérmenes causantes de una infección protésica y su aislamiento a nivel de las fosas nasales del paciente[3,4], demostrando su coincidencia incluso mediante estudios a nivel molecular[5].

El principal reservorio en el organismo de S *Aureus* se encuentra a nivel de la porción anterior de las fosas nasales. Podemos considerar reservorios secundarios las axilas, pliegues inguinales y periné, el cuello y la orofaringe.

La identificación de los pacientes portadores de SAMR se lleva a cabo mediante la toma de muestras con un escobillón de la parte más anterior de ambas fosas nasales y las técnicas de laboratorio utilizadas para procesar las muestras son el cultivo en medio cromogénico y la reacción en cadera de la polimerasa.

El método de descolonización recomendado en la actualidad es la aplicación intranasal de pomada de mupirocina al 2%, dos veces al día durante los 5 días antes de la intervención. Con este tratamiento se consigue una tasa variable de descolonización del 80-94 %[6,7] que se reduce a medida que pasan las semanas tras haberlo aplicado. Si a este tratamiento se asocia la ducha con gluconato de clorhexidina el efecto se prolonga en el tiempo y permite tratar los reservorios secundarios.

Gran parte de los estudios publicados combinan ambas medidas.

Mientras algunos autores no recomiendan el tratamiento de forma empírica de todos los pacientes sin testar si son portadores por favorecer la aparición de resistencias[8], otros han demostrado que realizando el tratamiento a todos los pacientes se reduce la tasa de infecciones y los costes[9].

Existe controversia a la hora de demostrar que con la realización de un screening de portadores de SAMR y descolonización de los mismos, se reduzca la prevalencia de infección protésica. Varios trabajos recientes obtienen reducción significativa de la tasa de infección[9-12]. Sin embargo, otros no logran una reducción significativa de la misma con esta medida[13-14], llegando a considerar la colonización por SARM como un factor de riego independiente de infección, aunque se lleve a cabo la descolonización[15]. Una revisión sistemática Cochrane reciente también concluye que el resultado de esta medida es incierto[16].

Podemos concluir que se aprecia una tendencia a la reducción de la infección protésica con esta medida y que son necesarios estudios de mayor calidad y con mayor número de pacientes para aumentar la potencia estadística de los mismos dado que la incidencia de la infección protésica es baja.

Otra medida preoperatoria que ha demostrado ser eficaz es la ducha con jabón o con un preparado a base de clorhexidina la noche antes del ingreso del paciente[17,18]; el uso de toallitas impregnadas con clorhexidina y un protocolo de utilización de las mismas ha demostrado ser superior a la ducha con jabón antiséptico[19,20]. Algunas cuestiones sobre el uso de la clorhexidina se comentan más adelante.

La profilaxis antibiótica endovenosa es la medida que utilizan el 100% de los cirujanos encuestados; no se cuestiona en la actualidad su eficacia y probablemente sea el elemento más importante a la hora de reducir la incidencia de infección protésica[21-24].

Los antibióticos de elección siguen siendo en la actualidad las cefalosporinas de 1ª o 2ª generación (cefazolina, cefuroxima) y en caso de alergia a betalactámicos se recomienda el uso de vancomicina, teicoplanina o clindamicina. En centros con alta prevalencia de infecciones por gérmenes resistentes a cefalosporinas se recomienda asociar vancomicina. Podría considerarse también el uso de vancomicina en pacientes con screening de SARM positivo a los que se les ha aplicado la pauta de descolonización[22-24]. La profilaxis con vancomicina en monoterapia podría incrementar el riesgo de infección por gram negativos[25].

Las guías coinciden en recomendar su administración en la hora previa al inicio de la cirugía, extendiéndose a 2 horas en el caso de indicar vancomicina, y siempre debe completarse la administración antes de aplicar el manguito de isquemia[23,24,26].

Respeto a la duración de la profilaxis la mayor parte de guías recomiendan que como máximo se prolongue hasta 24 horas en el post-operatorio[22-24]. Los CDC americanos recomiendan no seguir la profilaxis una vez se ha cerrado la herida quirúrgica[26].

La práctica clínica en cuanto al tipo de solución antiséptica utilizada para la preparación del campo quirúrgico ha sufrido un cambio en los últimos años con la sustitución de la solución de povidona iodada al 10% por la solución de clorhexidina alcohólica al 2%, siendo esta de elección en el 67,2 % de los encuestados. Las soluciones alcohólicas tienen la ventaja de un inicio de acción muy rápido, y la clorhexidina la persistencia de su efecto por su penetración en la capa córnea de la piel. Parece que existe una tendencia a recomendar el uso de soluciones alcohólicas y en especial la de gluconato de clorhexidina al 2%[26-28], sin embargo, no se ha demostrado la superioridad de dicha preparación frente al uso de otros antisépticos en cirugía ortopédica mediante estudios de calidad. Algunos estudios han sido cuestionados y ha crecido la preocupación por los riesgos asociados a su uso: las soluciones alcohólicas son inflamables y se han descrito casos de alergia grave a la clorhexidina[29,31]. Las guías de práctica clínica bien dejan a elección del cirujano que antiséptico utilizar[32] o se decantan por aquellos de base alcohólica, bien clorhexidina o iodados[22, 26].

Una práctica muy extendida (71,9% de los encuestados) es el uso de campos quirúrgicos adhesivos de incisión, sin embargo, diversos estudios demuestran su ineficacia en la prevención de la infección en cirugía ortopédica. Las guías consultadas[22, 24, 26], así como, una

revisión Cochrane[33] concluyen que no es necesario usar este tipo de campos adhesivos por su ineficacia en la reducción de la tasa de infección. Por lo tanto, la recomendación actual es de no usar este tipo de campos de incisión adhesivos.

El uso de cemento con antibiótico para la fijación de los implantes en artroplastia primaria de rodilla es una medida orientada a la prevención de la infección que no está exenta de controversia; la utilizan el 65,6% de los cirujanos que respondieron a la encuesta. Sanz Ruiz[34] y cols., en un estudio reciente realizado en España, demuestran una reducción del 60,6% en la tasa de infección en prótesis de rodilla cementada (del 3,3 al 1,3 %). Sin embargo, diversos estudios llegan a la conclusión de que no se reduce la tasa de infección con el uso de cemento con antibiótico[35,36], destacando el de Hinarejos[37] y cols., realizado también en nuestro país. Tampoco se encuentran diferencias cuando se estudian pacientes con alto riesgo de infección[38,39]. Las revisiones sistemáticas y metanálisis también arrojan resultados en la misma dirección, no encuentran diferencias en cuanto a tasa de infecciones entre el uso de cemento con antibiótico o sin él[40-43]. El consenso de Philadelphia también concluye que no hay evidencias claras que avalen su uso en artroplastia primaria, a diferencia de su aplicación en cirugía de revisión[22]. Ante las evidencias analizadas no se puede recomendar el uso generalizado del cemento con antibiótico en las prótesis de rodilla primarias, reservándolo para pacientes con alto riesgo de infección.

Probablemente los mejores resultados a la hora de reducir la infección en prótesis de rodilla se consigan con la instauración de protocolos que incluyan todas las medidas que han demostrado ser eficaces[44].

Es necesario seguir investigando en este campo mediante la realización de estudios más amplios y de mejor calidad metodológica cuyos resultados permitan minimizar la incidencia de la infección y optimizar los recursos[45].

El presente estudio tiene limitaciones, ya que, no incluye cirujanos de todos los hospitales de la Comunidad Valenciana y el número de cirujanos participantes es limitado, pero permite una aproximación preliminar al conocimiento de las prácticas que se realizan de forma habitual, y en especial, aquellas que resultan ineficaces y que sería recomendable evitar. Este estudio debe servir de punto de partida para futuros estudios más amplios que nos permitan conocer de forma más real nuestras prácticas rutinarias, evaluar su eficacia y conocer su evolución en base a la evidencia científica.

Conclusiones

Podemos afirmar, a la vista de los resultados del estudio, en relación a la práctica habitual de los cirujanos de rodilla encuestados y las evidencias científicas actuales, que:

- La realización del *screening* de SAMR y la descolonización de pacientes portadores está poco extendida (18,8 %). Aunque los resultados de los estudios no son concluyentes, si demuestran una tendencia a la reducción de la infección y se puede recomendar su implementación.
- La profilaxis antibiótica se aplica de forma unánime y probablemente sea la medida más eficaz en la prevención de la infección.
- Aunque existe una tendencia los cirujanos a preparan el campo con clorhexidina alcohólica, son necesarios nuevos y mejores estudios que demuestren la superioridad de esta frente a otros antisépticos.
- Dos medidas muy extendidas son el uso de campos adhesivos de incisión y el cemento con antibiótico. Ninguna de estas dos medidas están avaladas por la literatura revisada y la recomendación es no utilizarlas de forma generalizada.
- Las recomendaciones del grupo de estudio ATR-CV se resumen en la tabla I.

Tabla I. Recomendaciones del grupo ATR-CV.

MEDIDAS PREVENTIVAS	RECOMENDACIÓN GRUPO ATR-CV
Screening SARM	Se recomienda su realización. En pacientes portadores: Tratamiento descolonizador Modificar la profilaxis antibiótica (Vancomicina/Teicoplanina)
Profilaxis antibiótica ev	Se recomienda su realización, duración máxima 24h.
Preparación campo quirúrgico	No existe superioridad demostrada de ningún antiséptico en COT.
Campos adhesivos de incisión	No se recomienda su uso.
Cemento con antibiótico	No se recomienda su uso generalizado. Sí en pacientes de alto riesgo.

Bibliografía

1. Koh CK, Zeng I, Ravi S, Zhu M, Vince KG, Young SW. Periprosthetic Joint Infection Is the Main Cause of Failure for Modern Knee Arthroplasty: An Analysis of 11,134 Knees. Clin Orthop Relat Res 2017; 475(9):2194-201.

2. Abdel MP, Ledford CK, Kobic A, Taunton MJ, Hanssen AD. Contemporary failure aetiologies of the primary, posterior-stabilised total knee arthroplasty. Bone Joint J 2017; 99-B(5):647-52.

3. Von Eiff C, Becker K, Machka K, Stammer H, Peters G; Study Group. Nasal carriage as a source of Staphylococcus aureus bacteremia. N Engl J Med 2001; 344:11-16.

4. Yano K, Minoda Y, Sakawa A, Kuwano Y, Kondo K, Fukushima W, Tada K. Positive nasal culture of methicillin-resistant Staphylococcus aureus (MRSA) is a risk factor for surgical site infection in orthopedics. Acta Orthop 2009; 80 (4):486-90.

5. Skramm I, Fossum Moen AE, Arøen A, Bukholm G. Surgical site infections in orthopaedic surgery demonstrate clones similar to those in orthopaedic Staphylococcus aureus nasal carriers. J Bone Joint Surg Am 2014; 96(11):882-8

6. Baratz MD, Hallmark R, Odum SM, Springer BD. Twenty Percent of Patients May Remain Colonized With Methicillin-resistant Staphylococcus aureus Despite a Decolonization Protocol in Patients Undergoing Elective Total Joint Arthroplasty. Clin Orthop Relat Res 2015; 473(7):2283-90.

7. Ammerlaan HS, Kluytmans JA, Wertheim HF, Nouwen JL, Bonten MJ. Eradication of methicillin-resistant Staphylococcus aureus carriage: a systematic review. Clin Infect Dis 2009; 48(7):922-30

8. Weiser MC, Moucha CS. The current state of screening and decolonization for the prevention of Staphylococcus aureus surgical site infection after total hip and knee arthroplasty. J Bone J Surg Am 2015; 97(17):1449-58

9. Stambough JB, Nam D, Warren DK, Keeney JA, Clohisy JC, Barrack RL, y cols. Decreased hospital costs and surgical site infection incidence with an universal decolonization protocol in primary total joint arthroplasty. J Arthroplasty 2017; 32(3):728-34.

10. Chen AF, Heyl AE, Xu PZ, Rao N, Klatt BA. Preoperative decolonization effective at reducing Staphylococcal colonization in total joint arthroplasty patients. J Arthroplasty 2013; 28(8):18-20.

11. Sporer SM, Rogers T, Abella L. Methicillin-Resistant and Methicillin-Sensitive Staphylococcus aureus screening and decolonization to reduce surgical site infection in elective total joint arthroplasty. J Arthroplasty 2016; 31(9):144-7.

12. Moroski NM, Woolwine S, Schwarzkopf R. Is preoperative Staphylococcal decolonization efficient in total joint arthroplasty. J Arthroplasty 2015; 30(3):444-6.

13. Sousa RJG, Barreira PMB, Leite PTS, Santos ACM, Ramos MHSS, Oliveira AF. Preoperative Staphylococcus aureus screening/decolonization protocol before total joint arthroplasty. Results of a small prospective randomized trial. J Arthroplasty 2016; 31(1):234-9.

14. Nakamura M, Shimakawa T, Nakano S, Chikawa T, Yoshioka S, Kashima M, y cols. Screening for nasal carriage of Staphylococcus aureus among patients scheduled to undergo orthopedic surgery: Incidence of surgical site infection by nasal carriage. J Orthop Sci 2017; 22(4):778-82.

15. Ramos N, Stachel A, Phillips M, Vigdorchik J, Slover J, Bosco JA. Prior Staphylococcus Aureus nasal colonization. J Am Acad Orthop Surg 2016; 24(12):880-5.

16. Liu Z, Norman G, Iheozor-Ejiofor Z, Wong JK, Crosbie EJ, Wilson P. Nasal decontamination for the prevention of surgical site infection in Staphylococcus aureus carriers. Cochrane Database Syst Rev 2017; 5:CD012462.

17. Webster J, Osborne S. Preoperative bathing or showering with skin antiseptics to prevent surgical site infection. Cochrane Database Syst Rev 2015; 2:CD004985.

18. Colling K, Statz C, Glover J, Banton K, Beilman G. Pre-operative antiseptic shower and bath policy decreases the rate of S. aureus and methicillin-resistant S. aureus surgical site infections in patients undergoing joint arthroplasty. Surg Infect(Larchmt) 2015; 16:124-132.

19. Kapadia BH, Zhou Ba PL, Jauregui JJ, Mont MA, Kapadia BH, Zhou PL, y cols. Does preadmission cutaneous chlorhexidine preparation reduce surgical site infections after total knee arthroplasty? Clin Orthop Relat Res 2016; 474:1592-8.

20. Cai Y, Xu K, Hou W, Yang Z, Xu P. Preoperative chlorhexidine reduces the incidence of surgical site infections in total knee and hip arthroplasty: A systematic review and meta-analysis. Int J Surg 2017; Mar 39:221-8.

21. Voigt J, Mosier M, Darouiche R. Systematic review and meta-analysis of randomized controlled trials of antibiotics and antiseptics for preventing infection in people receiving primary total hip and knee prostheses. Antimicrob Agents Chemother 2015; 59(11):6696-707.

22. Gehrke T, Parvizi J. Proceedings of the International Consensus Meeting on Periprosthetic Joint Infection. 2013

23. Bratzler DW, Dellinger EP, Olsen KM, Perl TM, Auwaerter PG, Bolon MK, y cols. ASHP Report Antimicrobial prophylaxis clinical practice guidelines for antimicrobial prophylaxis in surgery. Am J Heal Pharm 2013; 70(70):195-283.

24. WHO. WHO Global Guidelines for the prevención of surgical site. 2016. http://www.who.int/gpsc/ssi-prevention-guidelines/en

25. Tan TL, Springer BD, Ruder JA, Ruffolo MR, Chen AF. Is vancomycin-only prophylaxis for patients with penicillin allergy associated with increased risk of infection after arthroplasty? Clin Orthop 2016; 474(7):1601-6.

26. Berríos-Torres SI, Umscheid CA, Bratzler DW, Leas B, Stone EC, y cols. Centers for Disease Control and Prevention guideline for the prevention of surgical site infection, 2017. JAMA Surg 2017; 152(8):784-91.

27. Markatos K, Kaseta M, Nikolaou VS. Perioperative skin preparation and draping in modern total joint arthroplasty: Current evidence. Surg Infect (Larchmt) 2015; 16(3):221-5.

28. George J, Klika AK, Higuera CA. Use of chlorhexidine preparations in total joint arthroplasty. J Bone Joint Infect 2017; 2(21):15-22.

29. Khan RA, Kazi T, O'Donohoe B. Near fatal intra-operative anaphylaxis to chlorhexidine. is it time to change practice? BMJ Case Rep 2011; 2011. doi:10.1136/bcr.09.2009.2300**.**

30. Lachapelle JM. A comparison of the irritant and allergenic properties of antiseptics. Eur J Dermatol 2014; 24(1):3-9.

31. FDA. FDA Drug Safety Communication: FDA warns about rare but serious allergic reactions with the skin antiseptic chlorhexidine gluconate. https://www.fda.gov/Drugs/DrugSafety/ucm530975.htm

32. NICE. NICE Guidance Surgical site infections: prevention and treatment. https://www.nice.org.uk/guidance/CG74/chapter/1-Guidance#intraoperative-phase

33. Webster J, Alghamdi A. Use of plastic adhesive drapes during surgery for preventing surgical site infection. Cochrane Database Syst Rev 2015; (4):CD006353.

34. Sanz-Ruiz P, Matas-Diez JA, Sanchez-Somolinos M, Villanueva-Martinez M, Vaquero-Martín J. Is the commercial antibiotic-loaded bone cement useful in prophylaxis and cost saving after knee and hip joint arthroplasty? The trans**a**tlantic paradox. J Arthroplasty 2017; 32(4):1095-9.

35. Wang H, Qiu G-X, Lin J, Jin J, Qian W-W, Weng X-S. Antibiotic bone cement cannot reduce deep infection after primary total knee arthroplasty. Orthopedics 2015; 38(6):e462-6.

36. Gandhi R, Razak F, Pathy R, Davey JR, Syed K, Mahomed NN. Antibiotic bone cement and the incidence of deep infection after total knee arthroplasty. J Arthroplasty 2009; 24(7):1015-8.
37. Hinarejos P, Guirro P, Leal J, Montserrat F, Pelfort X, Sorli ML, y cols. The use of erythromycin and colistin-loaded cement in total knee arthroplasty does not reduce the incidence of infection. J Bone Joint Surg Am 2013; 95(9):769-74.
38. Qadir R, Sidhu S, Ochsner JL, Meyer MS, Chimento GF. Risk stratified usage of antibiotic-loaded bone cement for primary total knee arthroplasty: Short term infection outcomes with a standardized cement protocol. J Arthroplasty 2014; 29(8):1622-4.
39. Namba RS, Chen Y, Paxton EW, Slipchenko T, Fithian DC. Outcomes of routine use of antibiotic-loaded cement in primary total knee arthroplasty. J Arthroplasty 2009; 24(6):44-7.
40. Kleppel D, Stirton J, Liu J, Ebraheim NA. Antibiotic bone cement's effect on infection rates in primary and revision total knee arthroplasties. World J Orthop 2017; 8(12):946-55.
41. Schiavone Panni A, Corona K, Giulianelli M, Mazzitelli G, y cols. Antibiotic-loaded bone cement reduces risk of infections in primary total knee arthroplasty? A systematic review. Knee Surgery, Sport Traumatol Arthrosc 2016; 24(10):3168-74.
42. Zhou Y, Li L, Zhou Q, Yuan S, Wu Y, Zhao H, y cols. Lack of efficacy of prophylactic application of antibiotic-loaded bone cement for prevention of infection in primary total knee arthroplasty: Results of a meta-analysis. Surg Infect (Larchmt) 2015; 16(2):183-7.
43. Yi Z, Bin S, Jing Y, Zongke Z, Pengde K, Fuxing P. No decreased infection rate when using antibiotic-impregnated cement in primary total joint arthroplasty. Orthopedics 2014; 37(12): 839-45.
44. Matsen Ko LJ, Yoo JY, Maltenfort M, Hughes A, Smith EB, Sharkey PF. The effect of implementing a multimodal approach on the rates of periprosthetic joint infection after total joint arthroplasty. J Arthroplasty 2016; 31(2):451-5.
45. Berbari E, Segreti J, Parvizi J, Berríos-Torres SI. Future research opportunities in peri-prosthetic joint infection prevention. Surg Infect (Larchmt) 2017; 18(4):409-12.

Tratamiento de defectos óseos sépticos masivos femorales mediante artroplastia total de fémur.

N.C. CORREA GONZÁLEZ, J. ALGUACIL PINEL, J. BAEZA OLIETE.

HOSPITAL UNIVERSITARIO Y POLITÉCNICO LA FE.

Resumen. Asociado al aumento en la frecuencia de artroplastia primaria, la cirugía protésica de recambio, en el contexto de un déficit de stock óseo es un escenario clínico cada vez más frecuente. En este tipo de pacientes, la artroplastia total de fémur aparece como una alternativa terapéutica válida, aunque no exenta de complicaciones. Presentamos 5 casos intervenidos de artroplastia total de fémur en nuestro centro entre los años 2012 y 2016. Todos los casos corresponden a pacientes que presentaban infección de artroplastia de cadera o rodilla, en quienes el déficit de stock óseo impedía una nueva cirugía de recambio. Fueron intervenidos 3 hombres y 2 mujeres con una media de edad de 60 años. El tiempo de seguimiento varió entre 6 y 67 meses. Tuvimos 3 casos de infección del implante femoral y un caso de luxación. El nivel de funcionalidad postoperatoria de los pacientes se midió con el score MSTS. El valor medio obtenido fue de 18,75 sobre un máximo de 30 puntos. Los mejores resultados se observaron en los apartados dolor y estado emocional. Por el contrario, los niveles más bajos resultaron de la necesidad de todos los pacientes, de utilizar algún dispositivo de ayuda para deambular. A pesar de la alta tasa de complicaciones obtenida, el nivel de satisfacción de los pacientes fue elevado. La mayoría de ellos refería estar muy contento con la intervención y no estar arrepentido de haberse operado.

Treatment of massive septic bone defects by total femoral arthoplasty.

Summary. Associated with the raise on primary arthroplasty, revision arthroplasty on the context of bone deficit is today a more frequent clinical scenario. In this kind of patients, total femoral replacement (TFR) seems as a valid alternative but not exempt of complications. We present five cases that had undergone TFR between the years 2012 and 2016. All cases were patients with diagnosis of hip or knee prosthetic joint infection with a lack of bone stock that not allowed further revision procedures. Three men and two women with an average age of 60 years old underwent surgery. The follow-up ranged between 6 and 67 months. We encountered 3 cases of infection and one case of dislocation. For the functional evaluation MSTS score was used. The average score was 18,75 to a maximum of 30. Best results were obtained on items pain and emotional status. On the contrary, the lowest results became from the need of all patients of ambulatory assistive devices to walk. Despite the rate of complications we found a high level of satisfaction among patients. Most of them were happy with the intervention and would repeat the surgery if necessary.

Correspondencia:
Nicolás E. Correa González
Hospital Universitario y Politécnico La Fe
Avda. Fernando Abril Martorell, 106.
46026 Valencia,
España.
Correo electrónico: nico.correa.go@gmail.com

Introducción

Asociado al envejecimiento de la población, las tasas de cirugía protésica de cadera y rodilla han aumentado de forma exponencial en las últimas décadas. En Estados Unidos, se espera que el número total de artroplastias de rodilla aumente en un 600% de cara al año 2030 y que en este mismo periodo, se triplique la cirugía protésica de cadera[1].

La tasa de infección en cirugía protésica varía según series entre un 0,2% y un 1,1% en artroplastia primaria de cadera[2] y entre un 0,5 a 1,8% en cirugía de rodilla[3]. Se calcula que la cirugía de revisión en artroplastia de cadera se duplicará de cara al año 2025 y aumentará 7 veces en lo correspondiente a prótesis de rodilla[1].

En aquellos pacientes en que el stock óseo es insuficiente para plantear una nueva cirugía de revisión, la artroplastia total de fémur (ATF) se presenta como una alternativa en un complejo escenario en el que muchas

veces las únicas opciones de tratamiento, son la desarticulación de cadera o una amputación supracondílea sobre la rodilla[4].

Material y métodos

Realizamos una revisión retrospectiva de los cinco casos intervenidos en nuestro centro mediante ATF, entre los años 2012 y 2016. Obtuvimos datos demográficos como sexo, edad y comorbilidades asociadas de los pacientes intervenidos.

En todos los pacientes de nuestra serie, el motivo de indicar la ATF fue la infección protésica con déficit de stock óseo que impedía una nueva cirugía de recambio (Figs. 1 y 2). La totalidad de los pacientes estudiados fueron sometidos a un recambio en dos tiempos.

Todos los pacientes fueron valorados por la Unidad de Enfermedades Infecciosas de nuestro hospital. Dicho equipo indicó la profilaxis quirúrgica y supervisó el tratamiento antibiótico posterior.

La profilaxis quirúrgica de cara al primer tiempo se realizó con cobertura antibiótica sobre Gram positivos y Gram negativos. En tres ocasiones se pautó la combinación de Cefepime + Daptomicina, en un caso PiperacilinaTazobactam + Daptomicina y un caso de Teicoplanina + Cefepime.

Tras obtener los resultados de las muestras quirúrgicas, se adaptó el tratamiento antibiótico según el antibiograma recibido. De cara al segundo tiempo quirúrgico, la profilaxis antibiótica nuevamente se realizó con cobertura sobre gram positivos y negativos. Uno de los pacientes asoció Fluconazol debido a que en los cultivos del primer tiempo se había aislado Candida Albicans.

Desde el punto de vista microbiológico, se recogieron muestras intraoperatorias para cultivo tanto en el primer como en el segundo tiempo quirúrgico. Asociado a esto, fueron registrados los resultados de los cultivos obtenidos en aquellos pacientes que posteriormente presentaron una infección de la prótesis femoral.

El diagnóstico de infección de la artroplastia femoral se estableció según los criterios del último Consenso Internacional sobre Infecciones Periprotésicas[5]. Según esto, para el diagnóstico de la infección protésica basta con un criterio mayor de los dos existentes o tres criterios menores de cinco. Los criterios mayores son: 1) Dos cultivos periprotésicos positivos con microorganismos fenotípicamente idénticos (mismo antibiograma) y 2) la existencia de fístula comunicada con la articulación. Los criterios menores son: 1) Proteína C reactiva (PCR) > 10 mg/L y Velocidad de sedimentación globular (VSG) > 30 mm/h en sangre 2) el número de leucocitos del líquido sinovial > 3.000 por µL o dos ++ en el test de la leucoesterasa 3) el porcentaje de polimorfonucleares (PMN) del líquido articular > 80%; 4) análisis histológico positivo de los tejidos periprotésicos y 5) un cultivo positivo de tejido periprotésico o líquido articular.

La posición de los pacientes durante la intervención fue en decúbito lateral oblicuo con una inclinación de 45°. La cirugía se llevó a cabo mediante un doble abordaje, lateral para la cadera y anterior para la rodilla, siguiendo en general el trayecto de las cicatrices previas. En cuatro casos se utilizó el implante Segmental de Zimmer, en uno de los casos se utilizó el implante Megaystem-C de Waldemar Link.

Une vez realizada la cirugía de artroplastia femoral y antes del alta hospitalaria, se realizó un control radiológico. Luego los pacientes fueron valorados dos semanas más tarde en consultas externas para ver la evolución de la herida quirúrgica. En un caso en que la evolución de la herida no fue satisfactoria, se realizó un seguimiento semanal hasta ver la resolución favorable de la misma. En general, el primer control radiológico y analítico con marcadores inflamatorios

Figura 1. Radiografía preoperatoria de un paciente portador de prótesis de cadera asociado a prótesis de revisión de rodilla con pseudoartrosis infectada de fémur.

Figura 2. Visión intraoperatoria del mismo paciente. Se observa evidente déficit de stock óseo tras extracción de prótesis de cadera y rodilla.

(PCR y VSG) se realizó dos meses después de la intervención. Las radiografías fueron valoradas en busca de complicaciones como luxación, aflojamiento o fallo del implante. Los siguientes controles se realizaron tres y seis meses más tarde para luego continuar con controles anuales.

Las complicaciones fueron categorizadas según la clasificación de Henderson para el fallo de megaprótesis[6].

En el último control realizado, se obtuvieron datos del grado de funcionalidad mediante el score MSTS (*Musculoskeletal Tumour Society Scoring System*) y se valoró el grado de satisfacción del paciente preguntando si volverían o no a someterse a la misma intervención.

Aquellos datos que no fue posible conseguir mediante registros de la historia clínica, fueron obtenidos tras una nueva entrevista o mediante contacto telefónico. En uno de los casos no fue posible obtener todos los datos debido al fallecimiento del paciente por causas ajenas a la artroplastia femoral.

Resultados

Los datos demográficos obtenidos y el tiempo de seguimiento se muestran en la tabla I.

El resumen del tipo y número de complicaciones pueden verse en la tabla II.

En los cinco casos intervenidos, los cultivos intraoperatorios obtenidos en el segundo tiempo fueron negativos, por lo que todos los pacientes fueron considerados libres de infección en el momento del implante femoral.

Tres de los cinco pacientes intervenidos (60%) sufrieron infección del implante femoral. En dos de ellos los síntomas comenzaron durante el mismo ingreso. En ambos pacientes se aisló Klebsiella pneumonaie, uno de ellos asociado a Enterobacter cloacae. El tercer caso consultó en el servicio de urgencias por fiebre y dolor de rodilla 8 meses posterior a la cirugía. En este caso el microorganismo aislado fue Propionibacterium acnés.

En los tres casos de infección, el microorganismo identificado fue diferente al aislado en la cirugía de primer tiempo. El detalle de los resultados microbiológicos obtenidos tanto en el primer tiempo quirúrgico como en las infecciones posteriores de la artroplastia femoral, pueden observarse en la tabla III.

El primer caso de infección fue tratado mediante desbridamiento, extracción del implante y limpieza del mismo con Triácido-N. Una vez completado el desbridamiento, se cubrió el implante con cemento impregnado en antibiótico y se reimplantó en el mismo tiempo quirúrgico. Este paciente ha sido manejado con tratamiento antibiótico supresor con Cotrimoxazol según indicaciones de la Unidad de Enfermedades Infecciosas de nuestro hospital. Durante el seguimiento, presentó una fístula que se resolvió tras un aumento transitorio de la dosis de antibiótico. Actualmente no presenta clínica infecciosa y deambula con andador.

Los otros dos casos de infección fueron manejados con desbridamiento, extracción del componente femoral, esterilización intraoperatoria del mismo y recolocación del implante en el mismo acto quirúrgico. Durante el proceso de esterilización del implante se continuó con la limpieza y desbridamiento. No fueron extraídos ni esterilizados el componente tibial ni acetabular. Ambos pacientes tienen 6 meses de evolución y no han presentado nueva clínica infecciosa.

Tabla I. Características demográficas y tiempo de seguimiento.

CASO	EDAD	SEXO	COMORBILIDAD*	SEGUIMIENTO
1	71	H	DM/HTA	6 meses
2	49	H	VIH	13 meses
3	36	H	IRC	42 meses
4	74	M	DM/HTA/AR	67 meses
5	74	M	DM/HTA	16 meses

*DM: Diabetes Mellitus, HTA: Hipertensión arterial, IRC: Insuficiencia renal crónica, AR: Artritis Reumatoide.

Tabla II. Número de complicaciones según la clasificación de Henderson[6].

TIPO DE COMPLICACIÓN	NÚMERO DE CASOS
I TEJIDOS BLANDOS	1 luxación
II AFLOJAMIENTO ASÉPTICO	-
III FALLO ESTRUCTURAL DEL IMPLANTE	-
IV INFECCIÓN	3 profundas
V PROGRESIÓN TUMORAL	-

Tabla III. Resultado de cultivos intraoperatorios obtenidos en la cirugía de primer tiempo y en la limpieza de los casos de infección de la artroplastia femoral.

CASO	PRIMER TIEMPO	INFECCIÓN DE AFT
1	S *epidermidis*	Klebsiella/Enterobacter
2	S. *Hominis*	P. Acnes
3	Candida	NO
4	S *Aureus*	Klebsiella
5	S. *epidermidis*	NO

Tabla IV. : Resultados funcionales según score MSTS

MSTS SCORE	1 Paciente	Paciente 2	Paciente 3	Paciente 4	Paciente 5*	Media
Dolor	4	5	5	4	-	**4,5**
Función	2	2	3	1	-	**2**
Estado emocional	5	5	5	0	-	**3,75**
Uso de ortesis	0	0	4	3	-	**1,75**
Habilidad para caminar	2	4	5	3	-	**3,5**
Defectos en la marcha	2	4	5	2	-	**3,25**
Total	**15**	**20**	**27**	**13**	-	**18,75**

*Los resultados funcionales no pudieron ser obtenidos debido a exitus

Dentro de las complicaciones asociadas tuvimos un caso de luxación de cadera. Se presentó el octavo día posterior a la cirugía y se manejó mediante reducción cerrada bajo sedación. El paciente no presentó nuevos episodios.

En nuestra serie no hemos observado casos de aflojamiento o fallo del implante.

El estado funcional de los pacientes se valoró según el score MSTS. Los resultados pueden verse en la tabla IV. Debido a la muerte de uno de los pacientes sólo pudo obtenerse la información de 4 de los 5 pacientes intervenidos. Sobre un máximo de 30 puntos, la media obtenida fue de 18,75, lo que corresponde a un 62%. Los mejores resultados fueron obtenidos en el apartado dolor (4,5/5) y estado emocional (3,75/5). El resultado más deficiente se observó en la necesidad para el uso de ortesis (1,75/5) donde la mayoría de los pacientes requiere el uso de bastón o andador para deambular.

Respecto al grado de satisfacción con la intervención quirúrgica, tres de los cuatro pacientes entrevistados dijeron estar muy satisfechos con la intervención y refirieron que volverían a intervenirse en caso de encontrarse en la misma situación. Entre estos, el paciente que lleva actualmente tratamiento antibiótico supresor refiere estar muy satisfecho pues si bien requiere de medicación, la cirugía le ha permitido un nivel de autonomía suficiente para sus actividades diarias. Uno de los cuatro pacientes consideraba que el resultado era bueno pero no volvería a intervenirse.

Discusión

La primera descripción de la ATF la realizó Buchman[7], en 1965. En general, este tipo de intervenciones se han realizado, sobre todo, en el contexto de pacientes oncológicos[8-10] y existe menos bibliografía en el uso de este tipo de implantes en pacientes sépticos sin patología tumoral[4,11-12].

La pérdida del stock óseo que permita una nueva cirugía de recambio, es un problema cada vez más frecuente. En este contexto, el uso de la ATF en el tratamiento de patología no oncológica se ha ido extendiendo en los últimos años[11-12]. Jones y cols. describen en su trabajo, mejores resultados funcionales en pacientes sometidos a ATF en comparación con aquellos sometidos a amputaciones transfemorales. Considerando que en nuestra serie, el nivel de amputación requerido hubiese sido a nivel de la cadera, y teniendo en cuenta que el estado funcional empeora a medida que la amputación es más proximal, coincidimos con sus conclusiones en las que refiere que aún en pacientes con posibles complicaciones del implante femoral, el resultado funcional esperable es mejor que en aquellos sometidos a amputaciones o desarticulaciones.

La tasa general de complicaciones en artroplastia femoral ha sido de hasta un 72% en algunas series[12]. Respecto de las tasas de infección, hemos encontrado datos muy variables en la bibliografía. En general, las series con pacientes en los que la artroplastia femoral se utilizó para el manejo de tumores, presentan tasas de infección más bajas entre 0 y 16% [9,13]. Por el contrario, aquellas series que como la nuestra presentan pacientes con antecedentes de infección protésica, tienden a mostrar tasas de infección más altas que van desde un 14 a un 50%[4,11]. En nuestro caso, tanto la tasa global de complicaciones (80%) como la tasa de infección (60%) han resultado un poco mayores a las descritas en la bibliografía.

En los tres pacientes que presentaron infección de la artroplastia femoral, los resultados microbiológicos fueron diferentes a los obtenidos en el primer tiempo quirúrgico. Esto nos hace suponer que estamos en presencia de una nueva infección y no de una persistencia

de la infección inicial. Cabe destacar también,que los cinco pacientes intervenidos presentan antecedentes de una patología inmunosupresora. Esto quizás podría justificar la alta tasa de infecciones de nuestro trabajo y la tendencia a infecciones repetidas en los pacientes de nuestra serie.

Diferentes artículos reportan tasas de luxaciones que varían entre un 6 a un 35% aproximadamente[4,8,11-12,14-15]. Con frecuencia, estas luxaciones se repiten en el tiempo y requieren finalmente cirugía de revisión. En nuestro caso, el 20% de luxaciones obtenidas se encuentra dentro de los parámetros publicados. La buena respuesta al tratamiento conservador permitió al paciente un buen resultado funcional hasta el día de hoy.

Hwang, estudió los factores de riesgo capaces de predecir qué pacientes con infección de una prótesis femoral tendrían mal pronóstico y no podrían rescatarse. Identificó la edad mayor a 50 años y el antecedente de alguna artroplastia previa como los dos factores que se relacionaban con amputaciones o imposibilidad de salvar el implante femoral. Sugiere que este tipo de pacientes podrían quizás beneficiarse de una amputación precoz y disminuir así la tasa de intervenciones y hospitalizaciones[16]. En nuestro caso, uno de los pacientes con infección de la ATF lleva 5 años de seguimiento, tiene 74 años de edad y el antecedente de múltiples intervenciones previas. Si bien continúa con tratamiento antibiótico supresor, refiere un buen nivel funcional y está actualmente muy contenta con los resultados obtenidos. Los otros dos pacientes con infección del implante tienen 6 meses de seguimiento y hasta ahora no han presentado nuevos signos de infección. Al igual que todos los pacientes de la serie, ambos tienen antecedentes de artroplastias previas. Uno es mayor y el otro menor de 50 años.

A pesar que alguna series han valorado la situación funcional de los pacientes intervenidos utilizando scores específicos de rodilla o cadera cómo el Oxford Knee Score (OKS) o el Harris Hip Score (HHS)[4], la mayoría de los autores coinciden que la mejor manera de valorar este tipo de pacientes es utilizando el Musculoskeletal Tumor Society Score (MSTS) desarrollado por Enneking[8-9,11-12,17,15]. Una de las deficiencias de nuestro estudio, es no contar con registros del estado funcional de los pacientes previo a la intervención y por lo tanto sólo podemos contrastar los resultados del MSTS con aquellos obtenidos por otras series a nivel postquirúrgico.

Si bien algunos trabajos reportan resultados funcionales bajos, del orden del 33%[12], los valores obtenidos en nuestra serie (62%)se acercan más a aquellos reportados por Fountain[11] y Friesecke[15], en sus respectivos estudios. Los mejores resultados en nuestro trabajo se observan en el apartado dolor y estado emocional. La mayoría de los pacientes intervenidos no requiere ningún tipo de medicación y emocionalmente refieren estar entusiasmados, esto es similar a lo descrito por otros autores[11,18]. Los peores resultados fueron obtenidos en al apartado Ortesis, donde la mayoría de los pacientes refería la necesidad de algún dispositivo para deambular. Si bien esto es inferior a lo descrito en otros trabajos[19], merece la pena destacar que estas series son por lo general en el contexto de pacientes oncológicos, más jóvenes y con buen estado funcional previo[9-10].

Respecto del grado de satisfacción del paciente con la intervención, la mayoría de los trabajos no detallan un apartado específico al respecto. En nuestro caso cabe destacar que, a pesar de las complicaciones sufridas, 3 de los 4 pacientes entrevistados refirieron una gran satisfacción con la intervención. Esto probablemente se deba a la capacidad de deambular aunque sea con ayuda de ortesis y al buen control del dolor registrado en el MSTS score.

Conclusiones

La ATF corresponde a una cirugía de una alta dificultad técnica y asociada con frecuencia a un importante número de complicaciones. En el contexto de un paciente séptico, su indicación se presenta en general en casos de alta complejidad donde muchas veces las únicas alternativas de tratamiento son desarticular a nivel de la cadera o dejar un miembro inferior doloroso y no funcional. A pesar de la tasa de complicaciones de nuestra serie, el alto grado de satisfacción de los pacientes nos confirma la ATF como una alternativa válida para mejorar la calidad de vida de este tipo de pacientes.

Bibliografía

1. Kurtz S, Ong K, Lau E, Mowat F, Halpern M. Projections of primary and revision hip and knee arthroplasty in the United States from 2005 to 2030. J Bone Joint Surg Am 2007; 89:780-5. doi:10.2106/JBJS.F.00222.

2. Urquhart DM, Hanna FS, Brennan SL, Wluka AE, Leder K, Cameron PA, y cols. Incidence and Risk Factors for Deep Surgical Site Infection After Primary Total Hip Arthroplasty: A Systematic Review. J Arthroplasty 2010; 25:1216–1222.e3. doi:10.1016/j.arth.2009.08.011.

3. Namba RS, Inacio MCS, Paxton EW. Risk factors associated with deep surgical site infections after primary total knee arthroplasty: an analysis of 56,216 knees. J Bone Joint Surg Am 2013; 95:775–82. doi:10.2106/JBJS.L.00211.

4. Amanatullah DF, Trousdale RT, Hanssen AD, Lewallen DG, Taunton MJ. Non-Oncologic Total Femoral Arthroplasty: Retrospective Review. J Arthroplasty 2014; 29:2013–5. doi:10.1016/j.arth.2014.05.012.

5. Gehrke T, Pavizi J. Proceedings of the international consensus meeting on periprosthetic joint infection. J Orthop Res 2013; 32:1–364. doi:10.1002/jor.22543.

6. Henderson ER, Groundland JS, Pala E, Dennis JA, Wooten R, Cheong D, y cols. Failure mode classification for tumor endoprostheses: retrospective review of five institutions and a literature review. J Bone Joint Surg Am 2011; 93:418–29. doi:10.2106/JBJS.J.00834.

7. Buchman J. Total femur and knee joint replacement with vitallium endoprosthesis. Bull Hosp Joint Dis 1965; 26:21–34.

8. Kalra S, Abudu A, Murata H, Grimer RJ, Tillman RM, Carter SR. Total femur replacement: Primary procedure for treatment of malignant tumours of the femur. Eur J Surg Oncol 2010; 36:378–83. doi:10.1016/j.ejso.2009.11.002.

9. Sevelda F, Schuh R, Hofstaetter JG, Schinhan M, Windhager R, Funovics PT. Total Femur Replacement After Tumor Resection: Limb Salvage Usually Achieved But Complications and Failures are Common. Clin Orthop Relat Res 2015; 473:2079–87. doi:10.1007/s11999-015-4282-1.

10. Sewell MD, Spiegelberg BGI, Hanna S a, Aston WJS, Bartlett W, Blunn GW, y cols. Total femoral endoprosthetic replacement following excision of bone tumours. J Bone Joint Surg Br 2009; 91:1513–20. doi:10.1302/0301-620X.91B11.21996.

11. Fountain JR, Dalby-Ball J, Carroll FA, Stockley I. The Use of Total Femoral Arthroplasty as a Limb Salvage Procedure. The Sheffield Experience. J Arthroplasty 2007; 22:663–9. doi:10.1016/j.arth.2006.11.017.

12. Toepfer A, Harrasser N, Petzschner I, Pohlig F, Lenze U, Gerdesmeyer L, y cols. Short- to long-term follow-up of total femoral replacement in non-oncologic patients. BMC Musculoskelet Disord 2016; 17:498. doi:10.1186/s12891-016-1355-6.

13. Ahmed AR. Total femur replacement. Arch Orthop Trauma Surg 2010; 130:171–6. doi:10.1007/s00402-009-0945-2.

14. Natarajan MV, Balasubramanian N, Jayasankar V, Sameer M. Endoprosthetic reconstruction using total femoral custom mega prosthesis in malignant bone tumours. Int Orthop 2009; 33:1359–63. doi:10.1007/s00264-009-0737-x.

15. Friesecke C, Plutat J, Block A. Revision arthroplasty with use of a total femur prosthesis. J Bone Joint Surg Am 2005; 87:2693–701. doi:10.2106/JBJS.D.02770.

16. Hwang JS, Beebe KS, Patterson FR, Benevenia J. Infected total femoral replacements: evaluation of limb loss risk factors. Orthopedics 2011; 34:e736-40. doi:10.3928/01477447-20110922-11.

17. Nakayama T, Matsumoto S, Shimoji T, Ae K, Tanizawa T, Gokita T. The Significance of Rectus Femoris for the Favorable Functional Outcome After Total Femur Replacement. Plast Reconstr Surg - Glob Open 2016; 4:e630. doi:10.1097/GOX.0000000000000610.

18. Ward WG, Dorey F, Eckardt JJ. Total femoral endoprosthetic reconstruction. Clin Orthop Relat Res 1995:195-206.

19. Puri A, Gulia A, Chan WH. Functional and oncologic outcomes after excision of the total femur in primary bone tumors: Results with a low cost total femur prosthesis. Indian J Orthop 2012; 46:470–4. doi:10.4103/0019-5413.98834.

Músculo ancóneo epitroclear. Una infrecuente causa de neuropatía cubital del codo.

V. CORTÉS TRONCH, L. AGUILELLA FERNÁNDEZ.

SERVICIO DE CIRUGÍA ORTOPÉDICA Y TRAUMATOLOGÍA. HOSPITAL UNIVERSITARIO DE LA RIBERA. ALZIRA. VALENCIA

Resumen. La neuropatía por atrapamiento del nervio cubital en el codo es una patología frecuente que puede tener diversas causas. Una de ellas es la presencia de musculatura accesoria, como el músculo ancóneo epitroclear. Aunque se encuentra con frecuencia en la población general, es una causa rara de neuropatía por compresión. A pesar de su similitud con la forma idiopática, hay ciertos matices que pueden sugerir que el origen de la compresión se debe a esta musculatura accesoria. El presente trabajo expone un caso representativo en el cual el músculo ancóneo epitroclear fue descubierto durante la intervención quirúrgica.

Anconeus epitrochealris muscle. A rare cause of elbow cubital neuropathy.

Summary. The entrapment neuropathy of the ulnar nerve at the elbow is a frequent pathology with a variety of etiologies. One of them is the presence of an accessory muscle, such as the anconeus epitrochlearis. Although this muscle is frequently found in the general population, it is a rare cause of nerve compression. Despite its similarity to the idiopathic form, there are certain features that may suggest that the compression is due to this accessory muscle. This work reports a representative case in which the anconeus epitrochlearis was discovered during the surgical intervention.

Correspondencia:
Víctor Cortés Tronch
Camino Nuevo de Picaña, 55 bajo.
46014 Valencia
Correo electrónico: victor.cortes.tr@gmail.com

Introducción

La neuropatía por atrapamiento del nervio cubital es una patología muy frecuente, siendo la segunda en incidencia tras el síndrome del túnel carpiano[1]. Normalmente es idiopática, pero también puede tener una causa secundaria[2]. Una de estas últimas es la presencia de musculatura accesoria, como el músculo ancóneo epitroclear[3]. Este músculo tiene su origen en el cóndilo humeral medial y su inserción en la cara interna del olécranon, sustituyendo al ligamento de Osborne y conformando el techo del canal cubital en el codo. De hecho, algunos estudios[4] han sugerido la posibilidad de que el ligamento de Osborne sea un resto vestigial del músculo ancóneo epitroclear, que habría tenido una función estabilizadora de la articulación en los movimientos de flexo-extensión cuando los precursores del ser humano aún no habían alcanzado evolutivamente la bipedestación.

Se desconoce la prevalencia de la neuropatía cubital ocasionada por un musculo ancóneo epitroclear, aunque se piensa que es baja, ya que en la literatura se recogen únicamente casos aislados. Por otra parte, la presencia del musculo ancóneo epitroclear no siempre provoca sintomatología de atrapamiento del nervio cubital. De hecho, mediante pruebas de imagen y estudios en cadáveres, se ha encontrado este músculo hasta en un 34% de la población general[5]. Algunos autores consideran que su presencia constituye un factor protector para evitar el atrapamiento del nervio cubital y sería únicamente su hipertrofia en el brazo dominante lo que provocaría la aparición de la sintomatología[6].

El objetivo de este trabajo es presentar un caso representativo de un atrapamiento del nervio cubital por un músculo ancóneo epitroclear, el cual fue descubierto intraoperatoriamente.

Caso Clínico

Paciente varón de 65 años, trabajador del sector de la construcción, que presentaba una sintomatología de parestesias y disestesias en la región medial del codo derecho, que se extendía al antebrazo y la mano, sin pérdida de sensibilidad. También se acompañaba de pérdida de fuerza y dolor moderado al realizar la desviación cubital de la muñeca. Había tenido una evolución constante, agravándose durante 5 años, sin un claro empeoramiento con los movimientos, ya que la clínica era similar cuando el brazo estaba en reposo.

Las medidas iniciales mediante higiene postural y analgésicos orales no produjeron un alivio sintomático suficiente. Se realizó entonces un estudio neurofisiológico, en el que se apreciaron signos de afectación predominantemente sensitiva del nervio cubital derecho, con compromiso focal en codo, compatibles con una neuroapraxia. A la vista estos hallazgos y de la evolución clínica, se decidió intervenir quirúrgicamente al paciente. Durante la cirugía se constató la existencia de un músculo accesorio voluminoso que cubría el canal epitrócleo-olecraniano (Fig. 1). Se procedió a su sección y consecuente liberación del nervio cubital, el cual no mostraba signos macroscópicos de estenosis (Fig. 2). La evolución postoperatoria fue satisfactoria, desapareciendo la sintomatología.

En una revisión efectuada a los dos años, el paciente seguía asintomático del codo derecho intervenido. Al explorar el codo contralateral, se apreció una masa blanda sobre el canal epitrócleo-olecraniano, que hizo sospechar la presencia de otro músculo ancóneo epitroclear. Con el consentimiento del paciente, se realizó una resonancia magnética del codo izquierdo, que confirmó la sospecha clínica (Figs. 3 y 4), aunque en este caso la presencia del músculo accesorio no provocaba ningún tipo de sintomatología.

Figura 1. Imagen intraoperatoria del músculo anconeo epitroclear cubriendo y comprimiendo el nervio cubital a su paso por el canal epitrócleo-olecraniano.

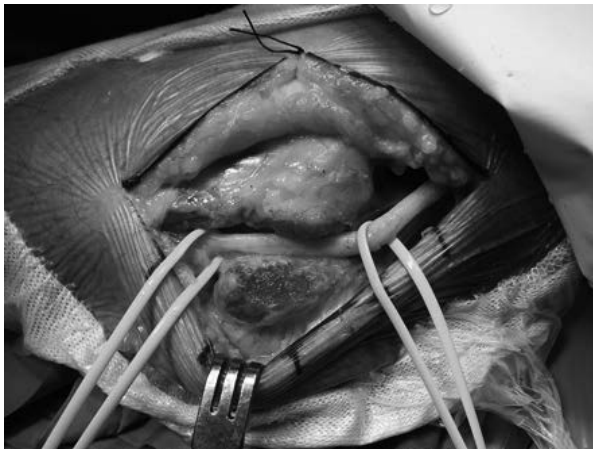

Figura 2. Aspecto del músculo ancóneo epitroclear tras haber sido seccionado, dejando expuesto el nervio cubital.

Figura 3. Imagen de RM del codo contralateral en el plano axial. Se ha delimitado con color rojo el área correspondiente al músculo ancóneo epitroclear.

Figura 4. Imagen de RM del codo contralateral en el plano sagital. Nuevamente se ha delimitado el contorno del músculo epitrócleo olecraniano.

Discusión

El descubrimiento de un músculo ancóneo epitroclear comprimiendo el nervio cubital suele ser un hallazgo intraoperatorio, dado que la mayoría de las veces no se piden pruebas de imagen previas al tratamiento quirúrgico de liberación del nervio cubital. Por otra parte, las pruebas electrofisiológicas no son capaces de distinguir la causa del atrapamiento[7].

No obstante, algunos autores sí que han descrito algunos rasgos clínicos y electrofisiológicos que podrían hacernos pensar que la causa de la neuropatía pudiera ser un atrapamiento por un músculo accesorio ancóneo epitroclear[8]. La edad de aparición sería más temprana (en la segunda o tercera década de la vida) y la sintomatología tendría como principal síntoma de inicio el dolor en la cara medial del codo, en lugar de las parestesias u otra sintomatología sensitiva[9]. La evolución clínica tendría también un curso más rápido que en el atrapamiento idiopático habitual y, debido a esto, habría una menor atrofia muscular ya que los pacientes acudirían a consulta precozmente. Por último, a diferencia de la forma idiopática, la sintomatología no mejoraría con medidas posturales como la extensión del codo. Estás supuestas peculiaridades clínicas son difíciles de comprobar dado el escaso número de pacientes con esta patología. En cualquier caso, la escisión de este músculo accesorio cuando es sintomático parece ser resolutiva, como ha sido en nuestro caso y en los descritos en la literatura.

Es evidente, dada la elevada frecuencia del músculo ancóneo epitroclear en la población general, que su simple presencia no basta para provocar sintomatología de atrapamiento del nervio cubital. También en nuestro caso estaba presente en el codo contralateral de forma asintomática. Por esta razón, la realización sistemática de pruebas de imagen preoperatorias (ecografía o resonancia magnética) en los casos de neuropatía cubital no parece estar justificada, salvo que se sospeche clínicamente su presencia.

En conclusión, el músculo accesorio ancóneo epitroclear es una infrecuente causa de compresión del nervio cubital a nivel del codo y suele descubrirse intraoperatoriamente. Su escisión resuelve el problema compresivo.

Bibliografía

1. Shah C, Calfee R, Gelberman R, Goldfarb C. Outcomes of rigid night splinting and activity modification in the treatment of cubital tunnel syndrome. J Hand Surg Am 2013; 38:1125-30.
2. Filippou G, Mondelli M, Greco G, Bertoldi I, Frediani B, Galeazzi M, y cols. Ulnar neuropathy at the elbow: how frequent is the idiopatic form? An ultrasonographic study in a cohort of patients. Clin Exp Rheumatol 2010; 28:63-7.
3. Fernandez J, Camuzard O, Gauci MO, Winter M. A rare cause of ulnar nerve entrapment at the elbow area illustrated by six cases: The anconeus epitrochlearis muscle. Chir Main 2015; 34:294-9.
4. Capdarest-Arest N, Gonzalez J, Turker T. Hypotheses for ongoing evolution of muscles of the upper extremity. Med Hypotheses 2014; 82:452-6.
5. Masear VR, Hill JJ Jr, Cohen SM. Ulnar compression neuropathy secondary to the anconeus epitrochlearis muscle. J Hand Surg Am 1988; 13:720-4.
6. Wilson TJ, Tubbs RS, Yang LJ. The anconeus epitrochlearis muscle may protect against the development of cubital tunnel syndrome: a preliminary study. J Neurosurg 2016; 125:1533-8.
7. Cheriyan T, Neuhaus V, Mudgal CS. Velocity drop in anconeus epitrochlearis-associated cubital tunnel syndrome. Am J Orthop 2014; 43:227-9.
8. Seung-Deuk B, Chul-Hyun K, In-Ho J. Ulnar neuropathy caused by an anconeus epitrochlearis: clinical and electrophysiological findings. J Hand Surg Eur 2011; 36:607-8.
9. Erdem Bagatur A, Yalcin MB, Ozer UE. Anconeus epitrochlearis muscle causing ulnar nerve neuropathy at the elbow: Clinical and neurophysiological differential diagnosis. Orthopedics 2016; 39:988-91.

Osteocondritis disecante de localización troclear. A propósito de un caso.

C. J. HONRUBIA ESCRIBANO[1,2], R. LÓPEZ LOZANO[1,3], A. SILVESTRE MUÑOZ[1,4], L. PINO ALMERO[1,2], M. F. MÍNGUEZ REY[1,2,4].

[1] SERVICIO DE CIRUGÍA ORTOPÉDICA Y TRAUMATOLOGÍA. HOSPITAL CLÍNICO UNIVERSITARIO DE VALENCIA. [2] UNIDAD ORTOPEDIA INFANTIL. [3] UNIDAD ORTOPEDIA. [4] DEPARTAMENTO DE CIRUGÍA. FACULTAD DE MEDICINA, UNIVERSITAT DE VALENCIA.

Resumen. La osteocondritis disecante de rodilla representa una patología compleja que en muchas ocasiones es diagnosticada tardíamente. Debe suponer por tanto un reto para el cirujano ortopédico evitar la demora y ofrecer así un adecuado y precoz tratamiento para el paciente. Se presenta el caso de un paciente con osteocondritis disecante de localización troclear debido a la escasa frecuencia de la citada localización: en torno al 1% según las series consultadas. Se trata de un joven varón de 13 años de edad que sufre dolor y derrames de repetición en su rodilla izquierda de más de 2 años de evolución, lo cual le impide la práctica deportiva normal. Si bien es muy numerosa la bibliografía al respecto de la osteocondritis disecante de situación habitual en el cóndilo femoral medial y están claros los algoritmos de tratamiento y rehabilitación, no lo es tanto para el resto de localizaciones menos frecuentes.

Trochlear Grove Osteochondritis dissecans of the knee patellofemoral joint. A case report.

Summary. Osteochondritis dissecans of the knee represents a complex pathology which is very frequently diagnosed late. It is therefore a challenge for the orthopaedic surgeon to avoid such delay in the diagnosis, and to provide a suitable early treatment for the patient. We present the case of a patient with osteochondritis dissecans of trochlear grove localization, which is characterized by the uncommon location of the pathology (approximately 1% according to the series consulted). The patient is a 13-year-old male suffering from pain and repetition spills in his left knee of more than 2 years of evolution, which doesn't allow normal sports activity. Even though the literature related to the osteochondritis dissecans of the knee located in the medial femoral condyle is abundant and its treatment and rehabilitation algorithms are clear, they are not for the rest of its much less frequent locations.

Correspondencia:
María Fe Mínguez Rey
Hospital Clínico Universitario de Valencia
Servicio de Cirugía Ortopédica y Traumatología.
Avda. Blasco Ibáñez, 17
46010 Valencia.
Correo electrónico: mfeminguez@gmail.com

Introducción

La osteocondritis disecante de rodilla (OCD) es una entidad poco frecuente. Se trata de un proceso patológico adquirido, localizado, que afecta a la superficie articular, en la que un fragmento condral u osteocondral se puede separar parcial o completamente del hueso subcondral subyacente. La fractura osteocondral se trata de la forma más evolucionada de la OCD.

La incidencia de la OCD en la población general es de 15 a 30 casos por 100.000 habitantes (de ellos 18/100.000 son mujeres y el 29/100.000 son hombres), según Boughanem[1]. En el estudio realizado por Hefti[2] y cols., de la OCD, donde se estudiaron 713 pacientes (798 rodillas), se observó que el 60´6% eran varones y el 39´4% mujeres.

El 75% de estas lesiones afectan a la rodilla. La localización más frecuente en la rodilla es el cóndilo femoral medial en su vertiente lateral, adyacente a la inserción del ligamento cruzado posterior. Esta es la forma de aparición clásica, que se diagnostica en el 50-60% de los casos estudiados. Las otras localizaciones son: otras partes de los cóndilos femorales (medial y el lateral) en un 30%, en la rótula en un 6´5% y en el platillo tibial en el 0´2% como comprobaron Hefti[2] y cols.

Según trabajos como el de Wall[3] y cols., o el de Hefti[2] y cols., el caso que se presenta en este artículo es el de una OCD de localización no usual, en la ranura troclear de la articulación femoropatelar, lo que se corresponde solo con el 0,6%-1% de todas las OCD de rodilla. Por esta razón, únicamente hay descritos 50 casos en toda la literatura. La OCD en esta localización suele presentar peor pronóstico al diagnóstico que la OCD clásica, debido a la inestabilidad del fragmento.

Según publicaciones como la de Carey[4] y cols., se han desarrollado diferentes hipótesis para explicar la etiología de la OCD; microtraumatismos de repetición (la más apoyada en la localización tradicional), causas genéticas, causas inflamatorias y anormalidades vasculares. Sin embargo, la etiología de la OCD sigue siendo todavía desconocida.

El objetivo de este trabajo es compartir nuestra experiencia con la OCD de localización troclear comparándola con el resto de casos descritos en la bibliografía, para tratar de esclarecer las diferencias en el manejo de dicha localización con respecto a la clásica.

Material y Métodos

Se presenta el caso de un varón de 13 años de edad que acude remitido por el médico de atención primaria por dolor y tumefacción en su rodilla izquierda de 4 meses de evolución, con sensación de posible cuerpo libre intraarticular. El paciente no refiere antecedentes patológicos ni traumáticos de interés, pero practica deporte de forma habitual.

El dolor y la tumefacción se inician de forma insidiosa y aumentan progresivamente hasta limitarle su práctica deportiva habitual. Cuando finalmente consultó, lo hizo por dolor y tumefacción que le impedían ya incluso las actividades básicas de la vida diaria y le provocaban impotencia funcional.

A la exploración física se observa un niño con buen estado general que camina con una marcha antiálgica. La rodilla se encuentra tumefacta y se confirma la presencia de derrame, con el signo del peloteo positivo. Durante la exploración es posible palpar un nódulo móvil localizado en la vertiente medial de la rodilla. El resto de la exploración se hace difícil por el derrame y el dolor.

Resultados

Ante el diagnóstico de sospecha de posible cuerpo libre intraarticular se decide solicitar de forma preferente pruebas complementarias consistentes en una RX anteroposterior y perfil de ambas rodillas y una RM de rodilla izquierda. La Rx no muestra la localización del cuerpo libre pero sí que permite objetivar una lesión de menor densidad localizada en la articulación femoropatelar izquierda (Fig.1).

La RM (Fig.2), muestra un cuerpo libre intraarticular de morfología ovoidea, bien definido y homogéneo, de 13 mm de diámetro mayor, rodeado de pequeño derrame sinovial y localizado en el espacio intercondileo posterior por detrás de los ligamentos cruzados. Su intensidad de señal es cartilaginosa, y coincide con un defecto del cartílago articular en el surco troclear del cóndilo femoral interno, sin edema óseo adyacente.

Figura 1. A: RX simple PA de ambas rodillas, se observa un área de menor densidad en la zona de la articulación femoropatelar izquierda. **B**: RX simple lateral no se observan hallazgos patológicos de interés.

Con estas imágenes se confirma el diagnóstico de Osteocondritis Disecante de rodilla Grado IV a nivel troclear del cóndilo femoral interno y se remite a la Unidad de COT Infantil para tratamiento definitivo. En el momento de la valoración en Consultas Externas el paciente ha mejorado desde el punto de vista clínico, presentando un menor número de episodios de bloqueo y derrame articular por lo que se le propone tratamiento quirúrgico programado.

El paciente es intervenido quirúrgicamente, realizándose, por vía artroscópica, extracción de cuerpo libre y perforaciones del lecho. No se realiza cirugía adicional, porque el lecho lesional se ha repavimentado de forma espontánea.

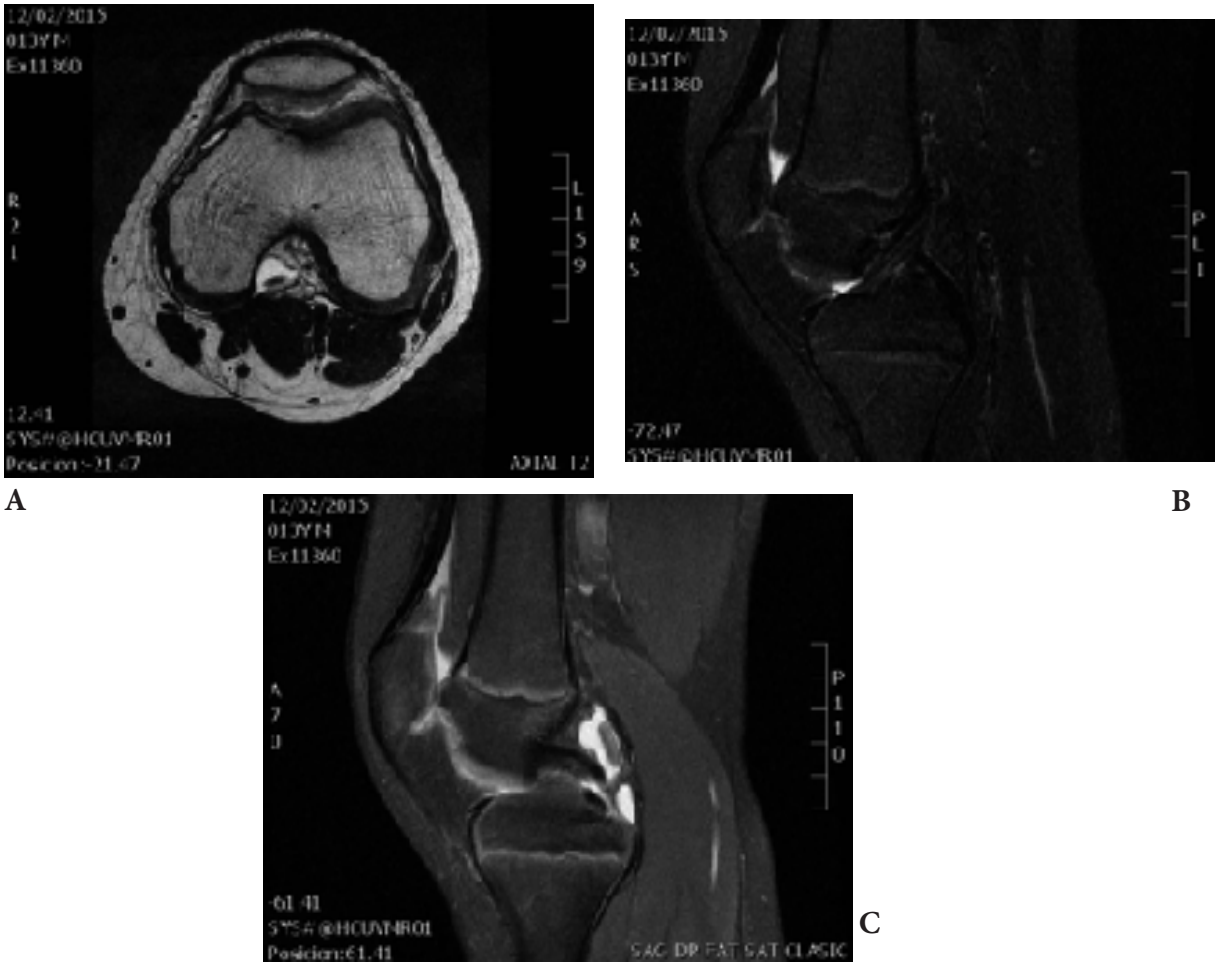

Figura 2. A: corte axial de RM en secuencia T2, se observa discreta depresión en zona femoral de la tróclea y el cuerpo libre en zona intercondílea. **B:** corte sagital de RM en secuencia T2, también se observa la irregularidad en la misma zona. **C:** corte sagital de RM en secuencia FAT SAT clasic.

Tras la intervención se coloca un vendaje compresivo y el paciente es remitido a la sala de hospitalización. A las 24 horas de la intervención el niño permanece apirético, no tiene déficits neurovasculares distales ni dolor, por lo que se decide dar el alta hospitalaria. El vendaje y los puntos se retiran a las tres semanas y comienza con un plan de movilización activa progresiva. En la actualidad, dos años después de la intervención, el niño permanece asintomático y sigue practicando las actividades deportivas que realizaba previamente.

Discusión

En la gran mayoría de OCD la clínica es muy inespecífica, lo que hace difícil y retrasa el diagnóstico. Si a esto se le une una localización de la lesión poco habitual, puede ocurrir, como en el caso que se presenta, que la OCD sea diagnosticada en fase de cuerpo libre intraarticular.

La clínica y la exploración física pueden orientar el diagnóstico de sospecha pero la confirmación se obtendrá mediante la realización de las adecuadas pruebas complementarias. Una radiografía simple (RX) negativa no descarta el diagnóstico, por lo que con frecuencia es necesario realizar una resonancia magnética (RM). En la OCD de la ranura troclear, la RX no demostró la lesión en la mitad de los casos presentados por Wall[3] y cols, por lo que la RM es la técnica no invasiva de elección para confirmar la presencia de la OCD en esta localización específica. Por otra parte, Zamudio[5] y cols., explican que la artroscopia, además de lograr mayor precisión diagnóstica, ofrece la oportunidad de llevar a cabo el manejo específico de las lesiones. El inconveniente que tiene esta técnica es que se trata de una prueba invasiva.

Según los hallazgos en la RMN, se puede clasificar la OCD de rodilla en cuatro grados: I) Cartílago articular íntegro. Adelgazamiento del cartílago articular. II) Interrupción del cartílago articular. Línea de baja señal debajo del fragmento (unión fibrosa). III) Imagen de alta señal en T2 que rodea el fragmento. Líquido sinovial debajo del fragmento. IV) Cuerpo libre y defecto en la superficie articular.

Campos[6] y cols. han estudiado la relación entre los hallazgos en las técnicas de imagen (Rx y RM) con los hallazgos durante la artroscopia, para poder concluir, que la RM es una herramienta muy sensible para detectar los cambios tempranos de esta patología y debe realizarse de forma inmediata en caso de sospecha clínica de OCD.

El tratamiento de la OCD se determina en función de la estabilidad del fragmento, el estado del cartílago subyacente y la edad del paciente. Lesiones de menor grado (I y II), con el cartílago subyacente intacto, en pacientes con fisis abiertas, se podrían beneficiar del tratamiento conservador (curación de las 2/3 partes de los casos), según Wall[3] y cols. Sin embargo, estos mismos autores, exponen que cuando la lesión se localiza en la ranura troclear, como en el caso que se presenta, este tratamiento puede ser menos eficaz, porque la lesión está sometida a mayores fuerzas tensionales en comparación con la OCD de los cóndilos femorales.

El tratamiento conservador de las lesiones estables normalmente consiste en: reposo de 4 a 6 semanas, tratamiento farmacológico y tratamiento rehabilitador. Los pacientes con esqueleto inmaduro responderán mejor al tratamiento no quirúrgico. Los pacientes con le-siones grandes o cuerpos libres intraarticulares por lo general necesitaran tratamiento quirúrgico.

No se debe olvidar que, en la mayoría de casos, estamos hablando de niños. Pueden haber algunos pacientes que no toleren el reposo de largo periodo ya que la actividad física forma parte de su correcto desarrollo. Por lo que para establecer el plan terapéutico se deberá individualizar el mismo a las características particulares de la lesión y el paciente.

Aquellas lesiones en las que ha fracasado el tratamiento conservador aplicado durante un mínimo de 6 meses, los pacientes con lesiones grado II evolucionadas y los grados III y IV, que se corresponden con lesiones inestables, se beneficiarán del tratamiento quirúrgico.

Hay una gran variedad de técnicas quirúrgicas pero no hay ninguna de ellas que haya demostrado superioridad respecto a las demás. Según las guías, se debería categorizar la lesión con parámetros como el diámetro, la profundidad, el grado de la misma. Una vez categorizada la lesión e individualizado el paciente (edad y grado de actividad que realiza) se decide qué tipo de técnica es la más adecuada.

Lo que está muy claro, es que el pronóstico general de la OCD es mejor en rodillas más jóvenes que en adultos y también va a depender de la localización de la lesión (mejores posibilidades de curación en la localización clásica).

Hay diversas técnicas: fijación con diferentes sistemas de osteosíntesis, drilling (perforaciones intraarticulares o extraarticulares), repavimentación (injertos autólogos de cartílago o hueso) o eliminación de cuerpo libre, que fue el tratamiento que finalmente se realizó en el caso presentada.

En conclusión, aunque la OCD es una patología poco frecuente, hay que tenerla siempre en mente y ante la mínima sospecha clínica solicitar lo más precozmente posible las pruebas complementarias para confirmar el diagnóstico. De este modo se podrá ofrecer el mejor tratamiento posible según la fase en la que se encuentre la enfermedad y así conseguir la restauración de la actividad habitual del paciente lo antes posible.

Bibliografía

1. Boughanem J, Riaz R, Patel RM, Sarwark JF. Functional and Radiographic Outcomes of Juvenile Osteochondritis Dissecans of the Knee Treated With Extra-Articular Retrograde Drilling. The American Journal Sports Medicine 2011; 39:2212-7.
2. Hefti F, Beguiristain J, Krauspe R, Möller-Madsen B, Riccio V, Tschauner C y cols. Osteochondritis Dissecans: A Multicenter study of the European Pediatric Orthopedic Society. Journal of Pediatric Orthopaedics 1999; 8:231-62.
3. Wall EJ, Heyworth BE, Shea KG, Edmons EW, Wright RW, Anderson AF y cols. Trochlear Grove Oste-ochondritis dissecans of the knee patellofemoral joint. J Pediatr Orthop 2014; 34:625-30.
4. Carey JL, Grimm NL. Treatment Algorithm for Osteochondritis Dissecans of the knee; Clin sport Med 2014; 33:375-82.
5. Zamudio JE, Martínez OA. Correlación clínico-artroscopica en las lesiones de rodilla en pacientes pediátricos. Medigraphic 2008; 22:180-8. Disponible en: http://www.medigraphic.com/pdfs/ortope/or-2008/or083h.pdf.
6. Campos LD, Torres EC, Ochoa R, Valenzuela JA, Sánchez J, Gómez MG. Osteocondritis disecante juvenil femoral bilateral. Hallazgos por resonancia magnética con correlación artroscópica. Medigrafics 2015; 13:20-5. Disponible en: http://www.medigraphic.com/pdfs/actmed/am-2015/am151d.pdf.

LifeNet Health®

Saving Lives. Restoring Health. Giving Hope.

Soluciones con bioimplantes de aloinjerto para todas sus necesidades

ALLOWASH X6

Para una óptima seguridad, este proceso de esterilización patentada produce bioimplantes de aloinjertos estériles, sin afectar a las propiedades biomecánicas ni bioquímicas.

PRESERVON

Conservación de bioimplantes en un estado completamente hidratado a temperatura ambiente.

PAD

Desmineralización ósea precisa para lograr la proporción de calcio residual ideal del 1 al 4%. Este proceso controlado protege las proteínas morfogenéticas óseas, a la vez que se garantiza la osteoinductividad óptima.

MATRACELL

Tejido de aloinjerto acelular, sin afectar a las propiedades biomecánicas o bioquímicas deseadas de un bioimplante para su aplicación quirúrgica.

MBA®

www.mba.eu

medartis®

PRECISION IN FIXATION

APTUS®
Radio

Producto distribuido por:

surgival
GRUPO COSIAS

Ignasi Iglesias, 70
08950 Esplugues de Llobregat (Barcelona)
+34 93 480 92 22 - orbimed@surgival.com

www.surgival.com

RECO
REVISTA ESPAÑOLA DE CIRUGÍA OSTEOARTICULAR

SOTOCAV
SOCIEDAD DE TRAUMATOLOGÍA Y CIRUGÍA ORTOPÉDICA
COMUNIDAD AUTÓNOMA VALENCIANA