SOTOCAV

REVISTA ESPAÑOLA DE
# Cirugía Osteoarticular

3 VOLUMEN 53
Nº. 275
JULIO-SEPTIEMBRE
2018

SOCIEDAD DE TRAUMATOLOGÍA Y CIRUGÍA ORTOPÉDICA DE LA COMUNIDAD AUTÓNOMA VALENCIANA

**90.** Variabilidad radiológica de la artroplastia de cadera, según la dominancia del cirujano.

**95.** Bloqueo IPACK asociado a bloqueo del canal de los aductores frente a bloqueo femoral, calidad analgésica y uso de rescate tras artroplastia total de rodilla.

**102.** Resultados clínicos a 6 años de 40 pacientes con fascitis plantar crónica tratados con 2 infiltraciones de PRP vs 2 infiltraciones de corticoides.

**108.** Vástagos monobloque de recubrimiento completo en cirugía de revisión femoral. Resultados a largo plazo de 80 casos.

**115.** Utilización del manguito de isquemia en Artroplastia Total de Rodilla. Práctica habitual en la Comunidad Valenciana y revisión bibliográfica.

**120.** Uso de impresión digital 3D con material densidad calcio para la corrección de una deformidad grave de húmero proximal. A propósito de un caso.

**126.** Choque extraarticular de cadera secundario a consolidación viciosa tras fractura-avulsión de la espina ilíaca antero inferior: A propósito de un caso.

Medacta International

# ¿Cómo aumentar la satisfacción del paciente?

## GMK SPHERE

MEDIALLY STABILIZED KNEE

Estabilidad A/P mejorada en todo el rango de movilidad

Máxima estabilidad funcional en flexiones medias

Cinemática natural y específica para el paciente

## La **estabilidad** en ATR aumenta la **satisfacción** del paciente[1]

MEDACTA.COM

Medacta España, Avda. Jacarandas, 2 - 46100 Burjassot - Valencia

[1] Pritchett JW. "Patients Prefer A Bicruciate-Retaining or the Medial Pivot Total Knee Prosthesis". The Journal of Arthroplasty, 2011.

© 2016 Medacta International SA. All rights reserved. rev.SO10GMV-07/2016

Fundada en 1965, por el Prof. Dr. D. Francisco Gomar Guarner

# Revista Española de Cirugía Osteoarticular

## Órgano de expresión de la Sociedad de Traumatología y Cirugía Ortopédica de la Comunidad Autónoma Valenciana-SOTOCAV.

**Junta Directiva SOTOCAV:**
Presidente: Dr. Damián Mifsut Miedes
Vicepresidente: Dr. José Poyatos Campos
Secretario: Dr. José Baeza Oliete
Vicesecretario: Dr. Benito Picazo Gabaldón
Vocal Tesorero: Dr. Enrique José Gargallo Vergé
Vocal Alicante: Dr. Salvador Ausina Gómez
Vocal Castellón: Dr. Luis Ferraro Esparza
Vocal Valencia: Dr. Vicente Climent Peris
Vocal Residentes: Dr. Joan Ferrás Tarragó
Vocal Responsable Página Web: Dr. Enrique Payá Zaforteza

**Edición y publicidad:**
Las reseñas de esta revista se publican periódicamente en: IME, Bibliomed, Dialnet

**Gestión de Manuscritos**:
Dr. D. Damián Mifsut Miedes
Departamento de Cirugía
Facultad de Medicina. Universitat de València.
Avda. Blasco Ibánez, 15
46010 Valencia.
Tel.: 96 368 41 69 - Fax: 96 386 48 05
e-mail: reco.sotocav@gmail.com

**Especialidad:**
Traumatología y Cirugía Ortopédica

**Periodicidad:**
4 números al año

**Suscripciones:**
reco.sotocav@gmail.com

**Depósito Legal:** V. 932 - 1966
**ISSN:** 0304-5056

**Imprime:**
Gráficas Selvi

**Edición y Maquetación:**
M. M. Navarro-García (Valencia)

**Director Editorial:**
D. Mifsut Miedes (Valencia)

**Editor Asociado:**
E. Palomares Talens (Valencia)

**Director Científico:**
F. Gomar Sancho (Valencia)

**Comité de Redacción SOTOCAV:**
F. Baixauli García (Valencia)
E. Baixauli Perelló (Valencia)
T. Bas Hermida (Valencia)
V. Climent Peris (Valencia)
I. Escribá Urios (Valencia)
A. Lizaur Utrilla (Alicante)
M.F. Mínguez Rey (Valencia)
D. Montaner Alonso (Valencia)
E. Navarrete Faubel (Valencia)
N. Olmedo García (Valencia)
J. Ribes Iborra (Valencia)
J.L. Rodrigo Pérez (Valencia)
M. Salom Taverner (Valencia)
E. Sánchez Alepuz (Valencia)
A. Silvestre Muñoz (Valencia)

**Consejo Editoral:**
M. Cabanela (Rochester)
M. Clavel Sainz (Murcia)
I. Escribá Roca (Valencia)
L. Ferrández Portal (Madrid)
J. Gascó G. de Membrilla (Valencia)
P. Guillem García (Madrid)
A. López Alonso (Alcalá de Henares)
F. López Prats (Alicante)
A. Navarro Quilis (Barcelona)
R. Roca Bañuls (Valencia)
M. Sánchez Martín (Valladolid)

**Nota LORTAD:** Usted tiene derecho a acceder a la información que le concierne y rectificarla de ser errónea. A través de nuestra empresa, podrá recibir información comercial de otras empresas del sector. Si usted desea que sus datos no sean utilizados en ningún caso, por favor, indíquelo.

Reservados todos los derechos mundiales. No puede reproducirse, almacenarse en un sistema de recuperación o transmitirse en forma alguna por medio de cualquier procedimiento sea éste mecánico, electrónico, de fotocopia, grabación o cualquier otro, sin el previo escrito del editor.

# Revista Española de Cirugía Osteoarticular

## INSTRUCCIONES PARA LOS AUTORES

*Actualización Diciembre de 2016*

**Remisión de trabajos**

Enviar el manuscrito con una copia a:
*Revista Española de Cirugía Osteoarticular.*
Dr. D. Mifsut Miedes.
Departamento de Cirugía. Facultad de Medicina.
Avda. Blasco Ibáñez, 17.
46010 Valencia, Spain.
e-mail: reco.sotocav@gmail.com

**Junto al artículo deberá enviar**:

• Carta de presentación. En ella el autor explicará en 3-4 líneas cual es la aportación original del trabajo que presenta.
• Listado de comprobaciones formales del trabajo.
• Formulario anexo de declaración de autoría y cesión de derechos.
• Copia en soporte informático (disquete o CD-ROM) versión Word compatible para facilitar su reproducción.

**Envío a través de la web**

Para enviar un artículo debe estar registrado como autor de la *Revista Española de Cirugía Osteoarticular* "ON-LINE" a través de la página web: http://www.cirugia-osteoarticular.org

**Proceso de selección de manuscritos**

El sistema utilizado para la evaluación y selección de manuscritos es la revisión por pares, que se ajusta a los protocolos habituales de la edición de publicaciones científicas seriadas. Cada artículo es revisado, al menos, por dos evaluadores. Todos los trabajos serán evaluados mediante el sistema de doble ciego. En el proceso de evaluación se considera, entre otros, la contribución del trabajo a la especialidad de Cirugía Ortopédica y Traumatología, la pertinencia y vigencia de los temas analizados en el artículo, la calidad del trabajo y su aporte a la comunidad científica en general. La *Revista Española de Cirugía Osteoarticular* mantiene la confidencialidad de autores y evaluadores en el proceso de selección de manuscritos.

**Organización del manuscrito.**

• Las secciones se ordenan como sigue: página del título, resumen, summary, introducción, métodos, resultados, discusión,agradecimientos, bibliografía, tablas, figuras y pies de figura.
• Todas las páginas irán numeradas consecutivamente empezando por la del título.
• Abreviaciones: evite el uso de abreviaciones en el título y en el sumario. El nombre completo al que sustituye la abreviación debe preceder al empleo de esta, a menos que sea una unidad de medida estándar. Las unidades de medida se expresarán preferentemente en Unidades del Sistema Internacional (Unidades SI). Las unidades químicas, físicas, biológicas y clínicas deberán ser siempre definidas estrictamente.

**Páginas del título**

• Figurará el título completo (conciso e informativo), lista de autores, los nombres de los autores (inicial del nombre y apellido completo), el nombre y la localización del departamento o institución donde se realizó el trabajo. En caso de remitir notas clínicas, solo se admitirán un máximo de 5 autores.
• Incluir el nombre completo, la dirección postal completa y correo electrónico de la persona a quien deba enviarse la correspondencia.

**Resumen**

• No superará las 150 palabras indicando el propósito de estudio o investigación, lo esencial del material, y de los métodos, hallazgos principales y conclusiones de más relieve.

**Summary**

• Es una traducción correcta del resumen al inglés. Se escribirá en hoja aparte donde también figure el título del trabajo en inglés.

**Introducción**

• Debe ser breve, enfocará el tema y describirá el objetivo del trabajo.

**Material y método**

• Se describirán en detalle para que puedan ser evaluados y repetidos por otros investigadores.
• Las normas éticas seguidas por los investigadores tanto en estudios en humanos como en animales se describirán en esta sección.
• Exponer los métodos estadísticos empleados. Los estudios contarán con los correspondientes experimentos o grupos control; en caso contrario se explicarán las medidas utilizadas para evitar los sesgos y se comentará su posible efecto sobre las conclusiones del estudio.

**Resultados**

• Los resultados deber ser concisos y claros, e incluirán el mínimo necesario de tablas y figuras. Se presentarán de modo que no exista duplicación y repetición de datos en el texto y en las figuras y tablas.

**Discusión**

• Comentará los hallazgos propios en relación con los de otros trabajos previos, así como las diferencias entre los resultados propios y los de otros autores. Las hipótesis y las frases especulativas quedarán claramente identificadas. La discusión no contendrá resultados nuevos y tampoco será mera repetición de los resultados.

**Bibliografía**

• Las citas bibliográficas se identificarán en el texto mediante números arábigos entre paréntesis.
• Se escribirán a doble espacio y se numerarán consecutivamente en el orden de aparición en el texto.
• Las comunicaciones personales y los datos no publicados no deben aparecer en la bibliografía (se pueden citar entre paréntesis en el texto).
• Las abreviaciones de las revistas se ajustarán a las que utiliza el Index Medicus de la National Library of Medicine, disponible en: http://www.ncbi.nlm.nih.gov/nlmcatalog/journals.

**ARTÍCULOS CIENTÍFICOS**

**1.** *Artículo en revista estándar:*
Apellido e inicial de cada autor (si son más de seis, relacionar los seis primeros, seguido de "y cols." ); título original del artículo; abreviatura del nombre de la revista; año de publicación; volumen; primera y última página del trabajo.
**You CH, Lee KY, Menguy R.** Electrocardiographic study of patients with unexplained nausea, bloating and vomiting. Gastroenterology 1980; 79:311-4.

**2.** *Una organización como autor:*
**The Royal Marsden Hospital Bone-Marrow Transplantation Team.** Failure of syngenic bone-marrow graft without preconditioning in posthepatitis marrow aplasia. Lancet 1977; 2:272-4.

**3.** *No aparece autor:*
Coffe drinking and cancer of the pancreas (editorial). BMJ 1981; 283:628.
**4.** *Volumen con suplemento:*
**Magni F, Rossoni G, Berti F.** BN-52021 protects guineapigs from heart anaphylaxis. Pharmacol Res Commun 1988; 20 supl 5:75-8.
**5.** *Identificación del tipo de artículo:*
**Spargo PM, Mannes JM.** DDAVP and open heart surgery (letter). Anaesthesia 1989; 44:363-4. Furhman SA, Joiner KA. Binding of the third component of complement C3 by toxoplasma gondii (abstract). Clin Res 1987; 35:475A.

**LIBROS Y OTRAS MONOGRAFÍAS**

**6.** *Autor/es Personal/es:*
**Consol JH, Armour WJ.** Sport injuries and their treatment. 2º ed. rev. London: S. Paul; 1986.
**7.** *Editores, citados como autores:*
**Diener HC, Wilkinson M, editores.** Drug-induced headache. New York: Springer-Verlag; 1988.
**8.** *Capítulo de un libro:*
**Weinsten L, Swartz MN.** Pathologic properties of invading microorganisms. En: Sodeman WA Jr. Sodeman WA, editores. Pathologic physiology: mechanisms of disease. Philadelphia: Saunders; 1974. p. 457-72.
**9.** *Actas de un congreso:*
**Vivian VL, editor.** Child abuse and neglect: a medical community response. Proceedings of the Firts AMA National Conference on Child Abuse and Neglect: 1984 Mar 30-31: Chicago: American Medical Association; 1985.
**10.** *Comunicación o ponencia de un congreso:*
**Harley NH.** Comparing radon daughter dosimetric and risk model. En: Gammage RB, Kaye SV, editores. Indoor and human health. Proceedings of the seventh Life Sciences Symposium: 1984 Oct 29-31; Knoxville (TN). Chealsea (MI). Lewis 1985;69-78.
**11.** *Informe científico y técnico:*
**Akutsu T.** Total heart replacement device. Bethesda (MD); National Institutes of Health. National heart and Lung institute; 1974 Apr. Report No.; NIH-NHLI 69-2185-4.

**OTROS MATERIALES PUBLICADOS**

**12.** *Artículo de periódico:*
**Rensberger B, Specter B.** CFCs may be destroyed by natural process. The Washinton Post 1989; Sect A:2 (col 5).
**13.** *Citas extraídas de internet:*
**Cross P, Towle K.** A guide to citing Internet sources (online); 1996. Disponible en: http://www.bournemouth.ac.uk/service-depts/lis/LIS_Pub/harvards.

**MATERIAL NO PUBLICADO**

**14.** *En prensa:*
Lillywhite HB, Donald JA. Pulmonary blood flow regulation in an aquatic snake. Science. En prensa.

**Tablas**

• Escritas a doble espacio en hojas separadas, se identifican de forma consecutiva con un número romano y un título en la parte superior y deben contener notas explicativas al pie.

**Figuras**

• Deben remitirse en formato de imagen JPG o TIF de suficiente calidad para su reproducción.
• Las figuras no repetirán datos ya escritos en el texto.
• Las microfotografías deben indicar la escala de ampliación.
• El nombre y los datos que identifiquen al paciente no constarán en las figuras.
• Las ilustraciones en color solo se enviarán si contribuyen de forma excepcional a la comprensión del artículo.

**Pies de figura**

• Los pies de figura se escribirán a doble espacio y las figuras se identificarán con números arábigos que coincidan con su orden de aparición en el texto.
• El pie contendrá la información necesaria para interpretar correctamente la figura sin recurrir al texto.

**Responsabilidades éticas**

• Los trabajos que se envían a la *Revista Española de Cirugía Osteoarticular* para su evaluación deben cumplir los criterios éticos para la investigación médica y biomédica establecidos en la Declaración de Helsinki (junio 1964, Helsinki, Finlandia) de la Asociación Médica Mundial, y sus posteriores revisiones, disponible en: http://www.wma.net/es/20activities/10ethics/10helsinki/index.html. Los estudios aleatorizados deberán seguir las normas CONSORT (Consolidated Standards Of Reporting Trials), disponible en: http://www.consort-statement.org/. Cuando los trabajos sean el resultado de experimentación con animales, los autores deberán indicar si han seguido las directrices marcadas por la Comunidad Europea: Directiva 86/609/CEE relativa a Protección de los Animales utilizados en Experimentación y otros fines científicos; Directiva 88/320/CEE, del 7 de junio de 1988. Directiva 2004/9-10/CE relativa a la inspección y verificación de las buenas prácticas de laboratorio, y posteriores. Para confirmar que dichas criterios éticos se han cumplido, el Editor Científico de la revista podrá solicitar a los autores el envío de la autorización del Comité Ético de Investigación Clínica (CEIC) o Comité Ético de Experimentación Animal (CEEA), en su caso.
• La revista recomienda a los autores que especifiquen el seguimiento de dichas normas en el apartado Material y método del manuscrito, así como el envío previo de la autorización del CEIC o CEEA correspondiente.

• **Conflicto de intereses:** el manuscrito deberá incluir información sobre la fuente de financiación, en su caso, afiliaciones institucionales y conflicto de intereses, en conexión con el artículo remitido.
• Permiso de publicación por parte de la institución que ha financiado la investigación.

• **Autoría.** En la lista de autores deben figurar únicamente aquellas personas que han contribuido intelectualmente al desarrollo del trabajo. Haber ayudado en la colección de datos o haber participado en alguna técnica no son por sí mismos criterios suficientes para figurar como autor.
• La revista no acepta material previamente publicado. Los autores son responsables de obtener los oportunos permisos para reproducir parcialmente material (texto, tablas o figuras) de otras publicaciones. Estos permisos deben solicitarse tanto al autor como a la editorial que ha publicado dicho material.
• *Revista Española de Cirugía Osteoarticular* declina cualquier responsabilidad sobre posibles conflictos derivados de la autoría de los trabajos que se publican en la Revista.

**Consentimiento informado**

• Los autores deben mencionar en la sección de material y método que los procedimientos utilizados en los pacientes y controles han sido realizados tras la obtención de un consentimiento informado.

**Información adicional**

Los juicios y opiniones expresados en los artículos y comunicaciones publicados en la revista son del autor/es, y no necesariamente aquellos del Comité Editorial. Tanto el Comité Editorial como la empresa editora declinan cualquier responsabilidad sobre dicho material. Ni el Comité Editorial ni la empresa editora garantizan o apoyan ningún producto que se anuncie en la revista, ni garantizan las afirmaciones realizadas por el fabricante sobre dicho producto o servicio.

# Sumario


**90. Variabilidad radiológica de la artroplastia de cadera, según la dominancia del cirujano.**
P. Menéndez Martínez, J. Núñez Villar, F. Canillas del Rey, F. Carballo Vázquez , P. Durán Giménez-Rico.

**95. Bloqueo IPACK asociado a bloqueo del canal de los aductores frente a bloqueo femoral, calidad analgésica y uso de rescate tras artroplastia total de rodilla.**
Díaz Martínez JV, Pérez Navarro GI, Sánchez Alepuz E, Miranda Gómez I, Peregrín Nevado I, Collado Sánchez, A.

**102. Resultados clínicos a 6 años de 40 pacientes con fascitis plantar crónica tratados con 2 infiltraciones de PRP vs 2 infiltraciones de corticoides.**
A. E. Jiménez Pérez, A. Saldaña Diaz, D. González-Arabio Sandoval, A. Álvarez Castro, J. A. Maderuelo Fernández, L. R. Ramos Pascua.

**108. Vástagos monobloque de recubrimiento completo en cirugía de revisión femoral. Resultados a largo plazo de 80 casos.**
J. Diranzo García, L. Hernández Ferrando, V. Estrems Díaz, L. Castillo Ruiperez , V. Zarzuela Sánchez, A. Bru Pomer.

**115. Utilización del manguito de isquemia en Artroplastia Total de Rodilla. Práctica habitual en la Comunidad Valenciana y revisión bibliográfica.**
E.J. Gargallo Verge, D. Mifsut Miedes, E. Gilabert Dapena, V. Climent Péris, A. Álvarez Llanas, J.C. Martínez Algarra, L. Ferraro Esparza, I.R. Fargueta Roig, M. Strauch, J. Baeza Oliete, M.A. Valero Queralt.

**120. Uso de impresión digital 3D con material densidad calcio para la corrección de una deformidad grave de húmero proximal. A propósito de un caso**
E. Vera Giménez, A. García López, J. Navarro-Martínez, A. Madrigal Quevedo, A. Bailén García, L. Gutiérrez Sánchez.

**126. Choque extraarticular de cadera secundario a consolidación viciosa tras fractura-avulsión de la espina ilíaca antero inferior: A propósito de un caso.**
C. Matellanes Palacios, V. Estrems Díaz, J. Diranzo García, R. Moratalla De Gracia, L. Hernández Ferrando, A. Bru Pomer.

# Summary


**90. Total hip arthroplasty´s radiological variability, according to surgeon's dominance.**
P. Menéndez Martínez, J. Núñez Villar, F. Canillas del Rey, F. Carballo Vázquez , P. Durán Giménez-Rico.

**95. IPACK combined with the adductor canal block before femoral block, analgesic quality and use of rescue after total knee arthroplasty.**
Díaz Martínez JV, Pérez Navarro GI, Sánchez Alepuz E, Miranda Gómez I, Peregrín Nevado I, Collado Sánchez, A.

**102. Six years clinical results with 2 PRP infiltrations in chronic plantar fasciitis.**
A. E. Jiménez Pérez, A. Saldaña Diaz, D. González-Arabio Sandoval, A. Álvarez Castro, J. A. Maderuelo Fernández, L. R. Ramos Pascua.

**108. Fully Coated Monobloc Stems in Femoral Revision Surgery. Long-Term Results of 80 Cases.**
J. Diranzo García, L. Hernández Ferrando, V. Estrems Díaz, L. Castillo Ruiperez , V. Zarzuela Sánchez, A. Bru Pomer.

**115. The clinical practice related to the use of ischemic tourniquet in total knee arthroplasty (TKA) in hospitals of Comunidad Valenciana and literature review.**
E.J. Gargallo Verge, D. Mifsut Miedes, E. Gilabert Dapena, V. Climent Péris, A. Álvarez Llanas, J.C. Martínez Algarra, L. Ferraro Esparza, I.R. Fargueta Roig, M. Strauch, J. Baeza Oliete, M.A. Valero Queralt.

**120. Use of a 3D printing model with calcium density material for correcting a severe proximal humerus deformity. A case report.**
V. Monforte Gómez, R. López Lozano, L. Pino Almero, MF. Mínguez Rey.

**126. Extra-articular hip impingement secondary to vicious consolidation after anterior inferior iliac spine avulsion fracture: A case report.**
C. Matellanes Palacios, V. Estrems Díaz, J. Diranzo García, R. Moratalla De Gracia, L. Hernández Ferrando, A. Bru Pomer.

# Variabilidad radiológica de la artroplastia de cadera, según la dominancia del cirujano.

P. MENÉNDEZ MARTÍNEZ [1], J. NÚÑEZ VILLAR [2], F. CANILLAS DEL REY [1], F. CARBALLO VÁZQUEZ [1], P. DURÁN GIMÉNEZ-RICO [1].

[1] MÉDICO ESPECIALISTA EN CIRUGÍA ORTOPÉDICA Y TRAUMATOLOGÍA. HOSPITAL CENTRAL DE LA CRUZ ROJA SAN JOSÉ Y SANTA ADELA. .
[2] ESTUDIANTE DE 6º GRADO EN MEDICINA DE LA UNIVERSIDAD ALFONSO X EL SABIO. HOSPITAL UNIVERSITARIO SEVERO OCHOA. MADRID, ESPAÑA.

**Resumen.** El objetivo de este trabajo es analizar la relación entre la dominancia de los cirujanos ortopédicos y el correcto posicionamiento del componente acetabular en las artroplastias totales de cadera. Secundariamente, se analiza la posible relación entre esta dominancia del cirujano y la lateralidad del procedimiento quirúrgico a realizar ya sean caderas derechas o izquierdas. Para ello, se crearon 2 grupos. El grupo A correspondiente a 20 caderas intervenidas por un cirujano de dominancia diestra y el grupo B formado por 20 intervenciones realizadas por otro cirujano de dominancia zurda Las mediciones se realizaron sobre la proyección radiográfica AP de pelvis del control postquirúrgico usando el visor de rayos del hospital. Para la valoración de la anteversión se utilizó el método descrito por Widmer. Con este trabajo hemos demostrado una mayor dificultad para la correcta implantación del cotilo por parte de nuestro cirujano zurdo en el caso de intervenir caderas izquierdas.

## Total hip arthroplasty´s radiological variability, according to surgeon's dominance.

**Summary.** The aim of this study is to analyze the relationship between the orthopedic surgeon's handedness and the correct positioning of the acetabular component in total hip arthroplasties. Secondly, the possible relationship between this dominance and the laterality of the surgical procedure to be performed, whether right or left hips, is analyzed. Two different groups were created. Group A corresponding to 20 hips operated by a right-handed surgeon and group B consisting of 20 surgeries performed by another left-handed surgeon. Measurements were made on post-operative control AP pelvic radiographics using the hospital's ray finder. For anteversion valuation, the Widmer´s method was used. With this work we have demonstrated a greater difficulty for the correct implantation of the acetabular component by our left-handed surgeon in the case of performing left hips arthroplasties.

Correspondencia:
Pablo Menéndez Martínez.
Calle Joaquín Lorenzo 53, B.
28035 Madrid.
España.
Correo electrónico: pbmenendez@gmail.com

## Introducción

La artroplastia total de cadera es unos de los procedimientos quirúrgicos traumatológicos más frecuentes en la actualidad debido al envejecimiento progresivo de la población con el consecuente aumento de la prevalencia de artrosis avanzadas y de fracturas[1-3].

Durante este acto quirúrgico, la correcta orientación de los componentes resulta determinante ya que, de no conseguirse un adecuado posicionamiento en la implantación de los mismos, se alteraría el reparto mecánico de cargas lo que conlleva un desgaste precoz e incluso podría dar lugar a la inviabilidad de la prótesis por causar luxaciones de repetición[4,5]. Ambas circunstancias precisarían una nueva cirugía de recambio antes de lo esperado produciendo un mayor riesgo para el paciente y el aumento del gasto de recursos limitados[6,7].

Respecto a la orientación del componente acetabular de las prótesis, Lewinnek y cols[8] han establecido una zona de seguridad para su implantación. Esta zona está definida por una inclinación de 40º+/-10º y una anteversión de 15º+/-10º. Se ha observado que aquellas pró-

tesis cuyos cotilos se han posicionado dentro de estos valores de referencia, presentan mejores resultados clínicos y menor índice de luxación protésica[8].

Un factor determinante para la correcta colocación del cotilo es la orientación espacial del cirujano en el campo quirúrgico. Es necesario interpretar tridimensionalmente las particularidades anatómicas de cada paciente (profundidad y bordes del acetábulo, ligamento transverso, osteofitos,…) para la realización de un correcto fresado y posterior implantación del componente acetabular con la angulación y anteversión adecuadas[8,9]. Esta capacidad de orientación en el espacio puede verse afectada por la relación entre la dominancia del cirujano (diestro o zurdo) y la lateralidad de la cirugía a realizar (cadera derecha o izquierda), de tal manera que se produzcan variaciones en el posicionamiento de los componentes protésicos en función de estos parámetros.

El objetivo de este trabajo es analizar la relación entre la dominancia de los cirujanos ortopédicos y el correcto posicionamiento del componente acetabular en las artroplastias totales de cadera.

Secundariamente, se analiza la posible relación entre esta dominancia del cirujano y la lateralidad del procedimiento quirúrgico a realizar ya sean caderas derechas o izquierdas.

## Material y métodos

Se ha realizado un estudio retrospectivo observacional descriptivo en el que se han incluido pacientes con coxartrosis sintomática que precisaron tratamiento quirúrgico con artroplastia total de cadera entre el 1 de enero del 2015 y el 31 de diciembre 2016 en nuestro centro. El acceso usado en todos los casos fue el posterolateral; así mismo, tanto el instrumental como el modelo de implante usado fue el mismo en todas las cirugías analizadas: vástago femoral Summit® y cotilo Pinnacle® de Depuy Synthes (Warsaw, EEUU).

La obtención de datos se realizó mediante la revisión de la historia clínica de pacientes que habían sido sometidos a cirugía, y de los cuales se tenía una Rx en carga prequirúrgica y otras tres postquirúrgicas con sus correspondientes revisiones en consultas externas de nuestro centro. Todos los pacientes dieron su consentimiento informado para la utilización de datos de su historia para estudios de investigación. Todos los datos fueron tratados de manera confidencial siguiendo las normas de la ley de protección de datos (LOPD 15/1999).

Para la selección de los casos se crearon 2 grupos. El grupo A correspondiente a 20 caderas intervenidas por un cirujano de dominancia diestra y el grupo B formado por 20 intervenciones realizadas por otro cirujano de dominancia zurda. Ambos cirujanos presentan edades similares (55 y 54 años respectivamente) y una experiencia de más de 20 años.

Las características de cada grupo fueron las siguientes (Tabla I).

**Tabla I.** Características de distribución de cada grupo a estudio.

| GRUPO | N | Derecha | Izquierda | Hombre | Mujer | Edad (Media) |
|---|---|---|---|---|---|---|
| A | 20 | 10 | 10 | 11 | 9 | 69,5 |
| B | 20 | 10 | 10 | 13 | 7 | 72,1 |

El índice de masa corporal de cada grupo fue de 28.05 para el grupo A y 29,07 para el grupo B; siendo esta diferencia no estadísticamente significativa (p 0.53).

Los parámetros usados para la valoración de la orientación del componente acetabular de la prótesis fueron la inclinación y la anteversión del mismo.

Los valores estándar aceptados como referencia son 40º +/- 10º para la inclinación y 15º +/-10º para la anteversión[8].

Las mediciones se realizaron sobre la proyección radiográfica AP de pelvis del control postquirúrgico usando el programa informático syngo. plaza VB20A (Siemens Healthcare GmbH, Erlanger, Alemania) ya que se ha demostrado mejor fiabilidad que la medición manual[10].

Para la evaluación de la inclinación, se midió el ángulo formado por la línea que une el borde superolateral e inferomedial del cotilo, con la línea horizontal que une los bordes inferiores de los isquiones.

Para la medición de la anteversión se ha usado el método Widmer[11] consistente en la fórmula matemática del inverso del seno de la relación entre el diámetro corto de la esfera formada por los bordes anterior y posterior del cotilo (S) y la distancia desde el borde posterior del cotilo al fondo del mismo (TL)[11-13], (Fig. 1).

Para comparar los valores cuantitativos primeramente se comprobó su normalidad mediante la prueba

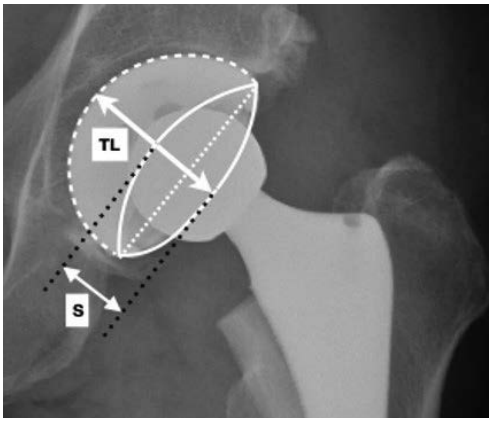


**Figura 1.** Método Widmer para determinar la anteversión acetabular sobre una radiografía AP de cadera.

D'Agostino-Pearson. La prueba de la U de Mann-Whitney se empleó para comparar variables cuantitativas entre dos categorías si no cumplían los criterios de distribución normal (no paramétricas equivalentes). El riesgo alfa aceptado para todos los contrastes de hipótesis es de 0,05. Los datos fueron analizados empleando el programa MedCalc (versión 8.0.0.0, MedCalc, Bélgica) para procesamiento de datos y estudio estadístico.

## Resultados

Los resultados de cada uno de los grupos (A para el cirujano de dominancia diestra y, B para el grupo correspondiente al cirujano de dominancia zurda) expresados en grados de inclinación y anteversión tanto el global de la muestra como especificando su lateralidad, se muestran en las siguientes tablas.

En la tabla II, tanto al comparar globalmente los valores de inclinación y anteversión, como al hacerlo seleccionando la misma lateralidad, no encontramos diferencias significativas.

En la tablas III y IV se muestran los datos correspondientes al análisis comparativo de lateralidad dentro de cada grupo. En el grupo A, no existen diferencias significativas en la orientación del cotilo en función de su lateralidad. Sin embargo, dentro del grupo B, las caderas izquierdas presentan una anteversión mayor que las derechas, siendo esta diferencia estadísticamente significativa.

Finalmente en las tablas V y VI se analiza la posible influencia de la dominancia de cada cirujano, comparando los casos de dominancia de ambos grupos entre sí (Tabla V) y los no dominantes de cada grupo entre sí (Tabla VI). En primer caso, la anteversión de las caderas de lateralidad izquierda del grupo B, presentan mayor valor que las derechas del grupo A siendo esta diferencia estadísticamente significativa. No ocurre igual para la inclinación dentro de la comparativa de grupos dominantes ni para ninguno de los valores al comparar los grupos no dominantes.

**Tabla II.** Comparación de los valores de inclinación y anteversión global, comparación seleccionando la misma lateralidad

| | Grupo A* | Grupo B* | P valor |
|---|---|---|---|
| **Inclinación global** | 44,98 ± 8,32 | 43,78 ± 7,60 | 0,79 |
| **Anteversión global** | 26,24 ± 10,58 | 30,45 ± 10,69 | 0,17 |
| **Inclinación D** | 41,55 ± 10,08 | 42,58 ± 9,38 | 0,65 |
| **Anteversión D** | 22,26 ± 7,43 | 24,13 ± 10,37 | 0,54 |
| **Inclinación I** | 44,29 ± 9,09 | 41,69 ± 7,05 | 0,66 |
| **Anteversión I** | 30,21 ± 12,07 | 36,78 ± 6,70 | 0,22 |

* $\bar{x}$ ± DS

**Tabla III.** Análisis comparativo de lateralidad dentro del grupo A.

| GRUPO A | DERECHA | IZQUIREDA | P |
|---|---|---|---|
| **Inclinación** | 41,55 ± 10,08 | 44,29 ± 9,09 | 0,47 |
| **Anteversión** | 22,26 ± 7,43 | 30,21 ± 12,07 | 0,11 |

**Tabla IV.** Análisis comparativo de lateralidad dentro del grupo B.

| GRUPO B | DERECHA | IZQUIREDA | P |
|---|---|---|---|
| **Inclinación** | 42,58 ± 9,38 | 41,69 ± 7,05 | 0,87 |
| **Anteversión** | 24,13 ± 10,37 | 36,78 ± 6,70 | **0,01** |

**Tabla V.** Comparativa entre los subgrupos de dominancia.

| | Dominancia Grupo A Derechas | Dominancia Grupo B Izquierdas | P |
|---|---|---|---|
| **Inclinación** | 41,55 ± 10,08 | 41,69 ± 7,05 | 0,89 |
| **Anteversión** | 22,26 ± 7,43 | 36,78 ± 6,70 | **0,001** |

**Tabla VI.** Comparativa entre los subgrupos de no dominancia.

| | No Dominancia Grupo A Izquierdas | No Dominancia Grupo B Derechas | P |
|---|---|---|---|
| **Inclinación** | 44,29 ± 9,09 | 42,58 ± 9,38 | 0,62 |
| **Anteversión** | 30,21 ± 12,07 | 24,13 ± 10,37 | 0,25 |

## Discusión

Con este trabajo hemos demostrado una mayor dificultad para la correcta implantación del cotilo por parte de nuestro cirujano zurdo en el caso de intervenir caderas izquierdas.

La distribución de la población zurda a nivel mundial oscila de un 8-13%. En los estudios de neuroanatomía la capacidad de orientación espacial se asigna al hemisferio derecho, por lo que se considera que las personas zurdas, con dominancia del hemisferio izquierdo, presentan una menor facilidad para orientarse espacialmente.

En el resultado de las artroplastias totales de cadera, la correcta orientación de cada uno de sus componentes resulta determinante. Respecto al cotilo, los parámetros fundamentales para su evaluación son la inclinación y la anteversión. Intraoperatoriamente el cirujano dispone de referencias anatómicas que debe interpretar correctamente para lograr una óptima orientación del mismo. Para la inclinación, estas referencias son más evidentes que en el caso de la anteversión y además se dispone de la línea paralela al suelo como referen-

cia claramente objetiva. Por ello, conseguir una anteversión adecuada resulta más complejo y precisa una mayor capacidad de orientación por parte del cirujano.

Teniendo en cuenta estos datos, cabría plantear la hipótesis de que los cirujanos zurdos tendrán mayor dificultad en la consecución de una adecuada orientación del componente acetabular y especialmente en su anteversión.

En el presente trabajo hemos valorado la posible influencia de la dominancia del cirujano en la correcta implantación del cotilo en la cirugía de cadera. Secundariamente se ha estudiado si esta posible influencia se ve agravada por la lateralidad del caso quirúrgico (caderas derechas o izquierdas).

Tal y como se observa en la tabla II, comparando globalmente los 2 grupos (A para el cirujano diestro y B para el cirujano zurdo) no se han encontrado diferencias significativas ni en la inclinación ni en la anteversión. Sin embargo, analizando más detenidamente los valores, vemos que la variable anteversión del grupo B presenta valores más alejados del rango considerado como "*gold estándar*" que los valores del grupo A. Aunque esta diferencia no es estadísticamente significativa, sugiere una menor precisión en la anteversión del grupo intervenido por el cirujano de dominancia izquierda.

En las tablas III y IV estudiamos estas variables dentro de cada grupo teniendo en cuenta la lateralidad del procedimiento quirúrgico. En el caso del grupo A, a pesar de unos peores resultados en la anteversión de las caderas izquierdas, no se han encontrado diferencias estadísticamente significativas al compararlos con los correspondientes a las caderas derechas.

No ocurre lo mismo al realizar esta comparación en el grupo B. Si bien no hemos encontrado diferencias con significación estadística en lo que se refiere a la variable inclinación, las caderas izquierdas muestras una anteversión mayor que las derechas siendo esta diferencia significativa. De esta manera, demostramos que nuestro cirujano zurdo presenta mayor dificultad en la orientación de los cotilos correspondientes a caderas izquierdas en lo que a anteversión se refiere.

Esta mayor dificultad para la orientación de la anteversión de las caderas izquierdas por parte del cirujano de dominancia izquierda, se vuelve a presentar en la tabla V al comparar las caderas cuya lateralidad coincide con la dominancia del cirujano de cada grupo; es decir hemos comparado entre sí las caderas que *"a priori"* serían más fáciles de colocar para cada uno de los cirujanos, encontrando diferencia significativa en la anteversión cuando comparamos las caderas derechas del grupo A con las caderas izquierdas del grupo B.

Por último, no hemos encontrado significación estadística al comparar las caderas contrarias a la dominancia del cirujano. Lo cual sugiere que en el caso de las caderas derechas, nuestro cirujano zurdo no parece tener mayores dificultades que nuestro cirujano diestro en las caderas izquierdas.

Cabría esperar que los resultados pudieran verse afectados por el índice de masa corporal de los pacientes; sin embargo, aunque el grupo B presenta un mayor IMC que el A, esta diferencia no llega a alcanzar significación estadística.

A tenor de estos resultados, podemos concluir que nuestro cirujano de dominancia zurda presenta mayor dificultad para la orientación de la anteversión de los cotilos izquierdos. Sin embargo, debido a las limitaciones de este estudio derivadas de un tamaño muestral pequeño y a la posible no representatividad por parte de cada uno de los cirujanos elegidos como muestra del grupo poblacional de diferente dominancia, no podemos hacer extensible nuestra conclusión a toda la población de cirujanos zurdos.

Además, nuestros resultados pueden verse afectados por la instrumentación del procedimiento quirúrgico, ya que está diseñado sin tener en cuenta la dominancia del cirujano.

Por ello, serían necesarios estudios adicionales para poder sacar más conclusiones sobre la influencia de la dominancia del cirujano en los actos quirúrgicos traumatológicos como es el caso de la artroplastia de cadera.

## Bibliografía

**1. Jones CA, Beaupre LA, Johnston DW, Suarez-Almazor ME.** Total joint arthroplasties: current concepts of patient outcomes after surgery. Rheum Dis Clin North Am 2007; 33(1):71-86.
**2. Krause PC, Braud JL, Whatley JM.** Total hip arthroplasty after previous fracture surgery. Orthop Clin North Am. 2015; 46(2):193-213.
**3. Rijnen WH, Lameijn N, Schreurs BW, Gardeniers JW. T**otal hip arthroplasty after failed treatment for osteonecrosis of the femoral head. Orthop Clin North Am 2009; 40(2):291-8.
**4. Esposito CL, Gladnick BP, Lee YY, Lyman S, Wright TM, Mayman DJ1 y cols.** Cup position alone does not predict risk of dislocation after hip arthoplasty. J. Arthoplasty 2015; 30(1):109.
**5. Peter R, Lubbeke A, Stern R, Hoffmeyer P.** Cup size and risk of dislocation after primary total hip arthoplasty J Arthroplasty 2011; 26(8):1305.
**6. De Palma L, Proccacini R, Socceti A, Marinelli M.** Hospital cost of treating early dislocation following hip arthroplasty. Hip Int 2012; 22(1):62.
**7. Schairer WW, Sing DC, Vail TP, Bozic KJ.** Causes and frequency of unplanned hospital readmission after total hip arthroplasty. Clin Ortrhop Relat Res 2014; 472(2):464.
**8. Sadhu A, Nam D, Coobs BR, Barrack TN, Nunley RM, Barrack RL.** Acetabular Component Position and the Risk of Dislocation Following Primary and Revision Total Hip Arthroplasty: A Matched Cohort Analysis J. Arthoplasty 2017; 32(3)987-91.
**9. N Pennngton, A Redmond, T Steward, Stone M.** The impact of surgeons' handedness in total hip replacement. Ann R Coll Surg Engl 2014; 96:437-41.
**10. Piqué-Vidal C, Maled-García I, Arabi-Moreno J, Vila J.** Radiographic angles in hallux valgus: differences between measurements made manually and with a computerized program. Foot Ankle Int 2006; 27(3):175-80.
**11. T. Nomura, M. Naito, Y. Nakamura, Ida T, Kuroda D, Kobayashi T, Sakamoto T, Seo H.** An analysis of the best method for evaluating anteversion of the acetabular component after total hip replacement on plain radiographs. Bone Joint J 2014; 96-B:597-603.
**12. Manjunath KS, Soruban V, Gopalakrishna KG.** Evaluation of radiological methods of assessing cup anteversion in total hip replacement. Eur J Orthop Surg Traumatol 2015; 25(8):1285-92.
**13. Widmer KH.** A simplified method to determine acetabular cup anteversion from plain radiographs. J Arthroplasty 2004; 19(3):387-90.

# Bloqueo IPACK asociado a bloqueo del canal de los aductores frente a bloqueo femoral, calidad analgésica y uso de rescate tras artroplastia total de rodilla.

DÍAZ MARTÍNEZ JV [1], PÉREZ NAVARRO GI [2], SÁNCHEZ ALEPUZ E [3], MIRANDA GÓMEZ I [1], PEREGRÍN NEVADO I[1], COLLADO SÁNCHEZ, A.[1]

[1] FACULTATIVO ESPECIALISTA EN CIRUGÍA ORTOPÉDICA Y TRAUMATOLOGÍA HOSPITAL IMED VALENCIA.
[2] FACULTATIVO ESPECIALISTA EN ANESTESIOLOGÍA Y REANIMACIÓN HOSPITAL MIGUEL SERVET DE ZARAGOZA.
[3] JEFE DE SERVICIO CIRUGÍA ORTOPÉDICA Y TRAUMATOLOGÍA HOSPITAL IMED VALENCIA. JEFE DE SERVICIO CIRUGÍA.

**Resumen.** La artroplastia total de rodilla y su postoperatorio puede ser muy doloroso. Habitualmente son pacientes intervenidos bajo técnicas anestésicas locorregionales o generales a los que se asocia bloqueos nerviosos periféricos para la analgesia postoperatoria, dentro de los cuales, el bloqueo nervioso femoral es el más extendido consiguiendo una calidad analgésica adecuada del compartimento anterior de la rodilla. Está ampliamente descrito en la literatura, que el bloqueo del canal de los aductores o Hunter, confiere de una calidad analgésica similar a la lograda con el bloqueo femoral sin objetivar ese bloqueo motor que puede limitar su uso para una rápida rehabilitación. Recientemente también descrito en la literatura, el bloqueo que se define como IPACK (*Infiltration between Popliteal Artery and Capsule Knee*) o SPANK (*Sensory Posterior Articular Nerves of the Knee*) logra una adecuada analgesia del compartimento posterior de la rodilla. Consideramos que la combinación de estos dos bloqueos nerviosos periféricos asociados a la técnica anestésica habitual, puede suponer en nuestros pacientes una mejor calidad analgésica y un menor consumo de opioides en forma de rescate.

## IPACK combined with the adductor canal block before femoral block, analgesic quality and use of rescue after total knee arthroplasty.

**Summary.** Total knee arthroplasty and its postoperative period can be very painful. Usually patients undergoing locoregional or general anesthetic techniques to which peripheral nerve blocks are associated for postoperative analgesia, within which femoral nerve block is the most widespread an adequate analgesic quality of the anterior compartment of the knee. It is widely described in the literature that blockage of the adductor canal or Hunter confers an analgesic quality similar to that achieved with the femoral block without objectifying that motor block that can limit its use for rapid rehabilitation. Recently also described in the literature, the blockade that is defined as IPACK (Infiltration between Popliteal Artery and Capsule Knee) or SPANK (Posterior Articular Sensory Nerves of the Knee) achieves an adequate analgesia of the posterior compartment of the knee. We believe that the combination of these two peripheral nerve blocks associated with the usual anesthetic technique may result in better analgesic quality in our patients and a lower consumption of opioids in the form of rescue.

Correspondencia:
José Vicente Díaz Martínez
Calle Jacinto Benavente 16.
46191 Vilamarxant.
Valencia.
Correo electrónico: jvdiaz@imedhospitales.com

### Introducción

La artroplastia total de rodilla (ATR) es un procedimiento quirúrgico que se realiza para reemplazar la articulación de la rodilla por una prótesis artificial[1].

El envejecimiento de la población y el incremento en la esperanza de vida han originado un incremento de la patología susceptible de ATR[2]. La mejora de los diseños protésicos, la experiencia adquirida y los resultados satisfactorios, han motivado que el cirujano ortopédico indique cada vez más esta técnica quirúrgica para el tratamiento de la gonartrosis avanzada de causa degenerativa o traumática, de la osteonecrosis y de la artritis reumatoide con afectación severa de la articulación de la rodilla[3-5].

Los objetivos de la ATR son conseguir una corrección de la anatomía de la extremidad tal, que permita una transmisión de fuerzas que reproduzcan las características biomecánicas de una rodilla sana; es decir,

una restauración de las relaciones anátomo-mecánicas óptimas de la extremidad, eliminar el dolor, conseguir un rango articular suficiente y un equilibrio de los estabilizadores pasivos de la articulación[6,7].

El dolor es una experiencia sensorial y emocional desagradable, asociada a una lesión tisular presente o potencial, o descrita en términos de tal lesión. Esta definición se aplica al dolor agudo, dolor canceroso y dolor crónico no canceroso[8.]

El Dolor agudo postoperatorio (DAP) es el máximo representante del dolor agudo y se define como un dolor de inicio reciente, duración probablemente limitada y que aparece como consecuencia de la estimulación nociceptiva resultante de la intervención quirúrgica sobre los distintos órganos y tejidos. La característica más destacada del DAP es que su intensidad es máxima en las primeras 24 horas y disminuye progresivamente. Otras consecuencias del DAP conciernen a la calidad asistencial y los costes derivados. Desde un punto de vista económico se asocia con un aumento de la estancia hospitalaria y readmisiones en cirugía sin ingreso. Si el proceso se complica con la aparición de un síndrome de dolor crónico postoperatorio los costes generados en el futuro serán muy elevados, especialmente si el paciente afectado es joven. En diferentes estudios[9,10], se observó que la intensidad del DAP era un factor predictivo para la cronificación del dolor, por lo tanto, parece evidente que su existencia se relaciona con los mecanismos de sensibilización neuronal y neuroplasticidad, propios del dolor neuropático. Es de vital importancia prevenir la aparición de DAP para disminuir toda la cascada de acontecimientos que contribuyen a la cronificación del dolor agudo. A pesar del dolor y la impotencia funcional que lleva a la población a una cirugía compleja como es una ATR la gran mayoría no necesita analgesia de tipo mórficos de forma previa a la cirugía y conviven con dolor leve controlado con AINES (primer escalón de la Escalera Analgésica de la OMS)[11-13]. La elección de una correcta analgesia postoperatoria adecuada al tipo de cirugía y al entorno del paciente es clave para el desarrollo de una buena y efectiva recuperación funcional postoperatoria. Por tanto, el tratamiento del DAP no es sólo una cuestión ética para el bienestar del paciente, sino que influye enormemente en el curso de la lesión quirúrgica. El dolor postoperatorio es una complicación de la COT que causa sufrimiento al paciente y provoca retrasos importantes en su recuperación funcional. Un enfoque actual en el tratamiento del DAP tras la cirugía de ATR se basa en un régimen multimodal y también multidisciplinario como veremos más adelante, que incluya técnicas farmacológicas y no farmacológicas, y se centra no sólo en el dolor del paciente sino también en su recuperación funcional durante todo el proceso[10]. Entre un 30% y un 75% de los pacientes sometidos a una intervención quirúrgica experimentan en algún momento dolor de moderado a intenso lo que se relaciona con un aumento de la morbilidad, de los costes y una disminución del confort del paciente[12]. Por otro lado se ha demostrado que los pacientes con mal control del DAP presentan un riesgo más elevado de desarrollar dolor crónico. Durante los últimos años, el control eficaz del dolor postoperatorio se ha convertido en parte esencial de los cuidados perioperatorios, ya que existe una evidencia cada vez mayor, de que su adecuado control, junto a otros factores como la movilización y la nutrición precoces disminuyen la morbilidad postoperatoria y, en algunos casos, reducen la estancia hospitalaria[14]. El tratamiento del DAP deberá responder a los requerimientos actuales de movilidad precoz, análisis de coste/beneficio, individualización por procedimiento quirúrgico y por tipo de paciente, y también a la posibilidad de la prevención de hiperalgesia y dolor crónico13. Hoy en día, la analgesia postoperatoria tras ATR es un reto y una de las características distintivas de la cirugía ortopédica mayor en la rodilla[15]. Como se ha mencionado ya, el dolor en estos pacientes puede contribuir a la aparición de complicaciones e interferir en el resultado funcional. Incluso se ha demostrado un aumento del sangrado postoperatorio en los pacientes que presentan más dolor, posiblemente relacionado con un aumento de la descarga simpática y de los valores de presión arterial[15]. Contando con una analgesia postoperatoria correcta y eficaz se podría iniciar fisioterapia, rehabilitación y deambulación de una manera precoz, con un menor sangrado postoperatorio, lo que aportaría beneficios asociados. Clásicamente se han propuesto diversos métodos para la anestesia - analgesia de la rodilla tras la cirugía. La técnica analgésica ideal deberá mantener al paciente sin dolor, permitiendo conservar la suficiente fuerza muscular en ambas extremidades para realizar la fisioterapia y la deambulación precoz, todo ello minimizando la aparición de efectos secundarios.

## ANALGESIA TRAS ATR

### Multimodal

La analgesia multimodal se basa en la combinación de analgésicos, que tienen distintas vías y/o receptores de actuación, para los que se ha demostrado un efecto sinérgico que con las mismas o incluso con dosis menores se aumenta el efecto analgésico y disminuye los efectos secundarios[16]. La combinación de paracetamol y un AINE como el dexketoprofeno (Enantyum®), reduce entre un 30% y un 50% el consumo de cloruro mórfico intravenoso. Esta combinación es también efectiva con tramadol y con oxicodona oral. El enfoque multimodal de la analgesia postoperatoria en la ATR comprende también la asociación de técnicas analgésicas, principalmente, la analgesia intravenosa y técnicas locorregionales como analgesia epidural y bloqueos de nervios periféricos.

**Bloqueos Nerviosos Periféricos**

Bloqueo Nervioso Femoral

El nervio femoral es la mayor de las ramas del plexo lumbar. Inerva los músculos de la cara anterior del muslo y la piel de la cara anterointerna de la extremidad inferior. Nace de las raíces lumbares segunda, tercera y cuarta. Sus tres aportaciones convergen entre sí y se reúnen en el vientre del músculo psoas para formar el nervio femoral, que posteriormente recorre el canal entre psoas e ilíaco en toda su extensión. Al llegar a la altura del ligamento inguinal, el nervio femoral se coloca delante del músculo psoas, se aplana y penetra en el muslo. En el triángulo femoral, el nervio se coloca lateral a la arteria femoral común (Figs.1 y 2). La asistencia ecográfica en la realización del bloqueo femoral facilita la localización del nervio, ayuda a identificar sus estructuras vecinas (especialmente la arteria femoral) y permite confirmar la correcta difusión del anestésico local. La incorporación del ecógrafo aumenta la proporción de bloqueos exitosos, y podría ayudar a disminuir sus complicaciones[17]. Existe evidencia de que la técnica analgésica utilizada para la ATR debe incluir siempre un bloqueo femoral[17]. Suelen utilizarse anestésicos locales de duración prolongada y que produzcan menor bloqueo motor.

Bloqueo IPACK

Se ha postulado en el año 2015 con escasas referencias bibliográficas, también es conocido con el acrónimo SPANK. Se trata de un BNP guiado por ecografía de la región anatómica por dónde transcurre parte de la inervación del compartimento posterior de la rodilla dependiente del territorio ciático (nervios geniculados).

Los nervios geniculados de la rodilla derivan en la mayoría de los casos de los nervios tibial y peroneo (división a nivel de hueco poplíteo del nervio ciático). El nervio tibial proyecta ramas articulares a nivel de la fosa poplítea. Estas ramas articulares son la SM, medio e IM nervios geniculares. El nervio peroneo común también provee de ramas articulares, especialmente las SL, IL, y recurrente del nervio tibial geniculado. Las SL, SM e IM nervios que acompañan a los vasos geniculados pasan cerca de epicóndilo del fémur y la tibia, a excepción del nervio genicular IL, que se extiende lateralmente por encima de la cabeza del peroné, y no pasa cerca del epicóndilo lateral de la tibia (Figs. 3 y 4). Se trata de una alternativa a la analgesia postoperatoria del compartimento posterior de la rodilla tras ATR . Se considera que consigue una óptima analgesia con la infiltración de anestésico local sin bloqueo motor del territorio correspondiente al nervio ciático aunque podría provocar la caída del pie enmascarando una posible yatrogenia derivada de la cirugía. Se postula que el bloqueo analgésico implica fundamentalmente a ramas geniculares, articulares posteriores de la rodilla[7].

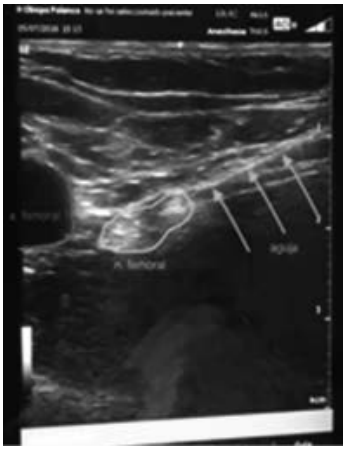

**Figura 1.** Referencias anatómicas del bloque del nervio femoral.

**Figura 2.** Bloqueo femoral.

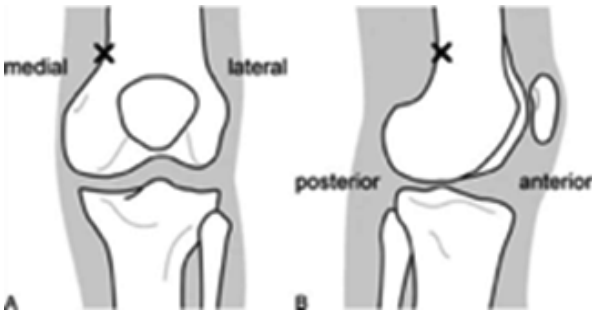


**Figura 3.** Bloqueo IPACK. Referencias anatómicas.

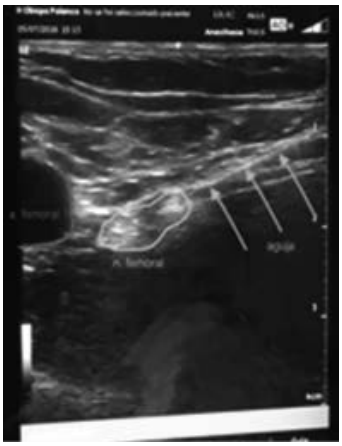

**Figura 4.** Esquema técnica bloqueo IPACK.

Bloqueo Canal de Hunter o de los Aductores

También llamado ***bloqueo del nervio safeno***, a nivel medio femoral por debajo del músculo sartorio.

El nervio safeno es un nervio sensorial que inerva la cara medial de la pierna y el pie aunque existe gran variabilidad entre pacientes. El bloqueo del canal de los aductores requiere la inyección de anestésico local en el canal de los aductores por debajo del sartorio (Figs. 5 y 6). La inyección de grandes volúmenes de anestésico local hará, por la anatomía de dicho canal, que se extienda tanto hacia caudal como hacia craneal lo que conseguirá un óptimo bloqueo sensitivo comparable al bloqueo femoral[3] pero sin bloquear ramas motoras de la musculatura cuadricipital, con la ventaja que eso conlleva en vista de una rehabilitación precoz de estos pacientes.

## Material y Métodos

Tras la solicitud de aprobación de este proyecto por el Comité de Ética e Investigación Clínica de Aragón, se inició este estudio que se desarrolla de forma prospectiva con aleatorización simple en grupo I-C (IPACK + canal de aductores) y grupo FEMO (Femoral), de los pacientes que cumplieran los criterios de inclusión descritos posteriormente, intervenidos de ATR desde el 1 de abril de 2016 hasta 31 de diciembre de 2016, en el Hospital General Obispo Polanco de Teruel con participación multidisciplinar de profesionales del citado centro, donde se incluyen además de personal de enfermería y fisioterapia, los servicios médicos de Anestesiología y Reanimación, Cirugía Ortopédica y Traumatología, Geriatría y Rehabilitación

Los 78 pacientes fueron informados en todo momento de la utilización de los datos de sus historias clínicas para la realización del estudio, obteniendo una respuesta positiva, no encontrándose ninguna abstención ni negativa a su inclusión en el trabajo.

Todos y cada uno de los que han respondido a nuestra petición, están incluidos en el listado. En este, hemos hecho constar entre otras muchas variables, los números de historia clínica, antecedentes personales del paciente, datos relativos a la intervención quirúrgica, etc.

Se realiza una ficha en soporte informático en el que se recogen datos básicos del paciente, datos clínicos y analíticos, datos anestésicos y quirúrgicos, etc.

Para lograr conseguir nuestros objetivos se realiza una codificación general con 49 variables. Se realizó una ficha en soporte informático, hoja de cálculo Excel (compatibilidad office 97-2003), en la que se recogen datos básicos del paciente, datos clínicos y analíticos que posteriormente evaluaremos.

Como criterios de inclusión: pacientes intervenidos de PTR por vía parapatelar medial con cortes independientes y guía intramedular, índice de Barthel preoperatorio >90, IMC < 35, ASA I-III, sin alergias a los fármacos anestésicos locales tipo amida, paracetamol, AINES y pirazolonas.

**Figura 5.** Técnica de realización del bloqueo Canal de Hunter.

**Figura 6.** Referencias anatómicas bloqueo Canal de Hunter.

**Descripción de las variables**

EVA: En la escala visual analógica (EVA) la intensidad del dolor se representa en una línea de 10 cm. Donde 0 es nada de dolor, y 10 el peor dolor imaginable32. Dato perdido figurara como NA.

Rescate (Rescate): Variable que hace referencia en minutos tras IQ, al momento en que se ha precisado una dosis extra de analgesia a base de morfina. Puede adoptar el valor NA, si no ha precisado.

Análisis Estadístico

Para abordar el análisis estadístico relativo a las cuestiones planteadas en el presente estudio se ha seguido un esquema clásico de trabajo. En primer lugar, y tras seleccionar de la bases de datos las variables de interés para la cuestión se desarrolla en primer lugar un breve análisis exploratorio, posteriormente se pasa si es posible a analizar mediante técnicas noparamétricas (habitualmente Kruskal-Wallis o el Test Chi-cuadrado de independecia).

De entre las técnicas noparamétricas empleadas, el Test de Kruskal-Wallys o ANOVA noparamétrico utiliza la Mediana como fundamento de la diferencia entre grupos de observaciones, y permite de esta forma distinguir si los grupos tiene distribuciones iguales o

no. Por su parte, el test Chi-cuadrado de independencia se basa en las proporciones con las que aparecen en la muestra diferentes combinaciones de valores discretos, permitiendo distinguir si las variables discretas tienen o no relación.

En todos los test se ha empleado un nivel significación del 0.05 para determinar la relevancia de las variables explicativas de los diferentes modelo (se rechaza la hipótesis nula correspondiente a cada test si el p-valor es menor que 0.05).

También se han empleado técnicas no paramétricas (tipo Kernel) para la estimación de la densidad y de la regresión.

## Resultados

### Análisis de EVA en t6 frente al tipo de bloqueo

Como podemos objetivar en los gráficos (Figs. 7-10), hay mayor número de pacientes que evalúan a t6 su dolor con valores menores de la EVA los pertenecientes al grupo I-C frente a los del grupo FEMO, con un valor de significación p=0.0004.

### Análisis de EVA en t12 frente al tipo de bloqueo

Hay mayor número de pacientes que evalúan a t12 su dolor con valores menores de la EVA los pertenecientes al grupo I-C frente a los del grupo FEMO, con un valor de significación p=0.0098.

### Análisis de EVA en t24 frente al tipo de bloqueo

Hay mayor número de pacientes que evalúan a t24 su dolor con valores menores de la EVA los pertenecientes al grupo I-C frente a los del grupo FEMO, con un valor de significación p<0.001.

### Análisis de EVA en t48 frente al tipo de bloqueo

Hay mayor número de pacientes que evalúan a t48 su dolor con valores menores de la EVA los pertenecientes al grupo I-C frente a los del grupo FEMO, con un valor de significación p=0.005.

### Estudio de la necesidad de uso de rescate analgésico

Destacar que tras el análisis de la muestra, la mayoría de los pacientes que han precisado rescate analgésico pertenecen al grupo FEMO. Únicamente un paciente del grupo I-C ha requerido rescate analgésico.

Para el grupo de bloqueo I-C únicamente ha sido necesario el rescate analgésico en un paciente, lo cual dificulta un análisis detallado. Mientras que en el grupo FEMO se reparte más o menos por igual la necesidad de rescate analgésico y en momento en el tiempo. Por lo tanto, el test de independencia de la x2 es significativo, p< 0.05. La mayor parte de los rescates se realizaron en las primeras doce horas (720 minutos). (Fig. 11)

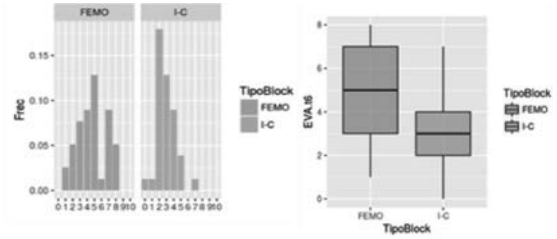


**Figura 7.** Resultados análisis de EVA en t6 frente al tipo de bloqueo.

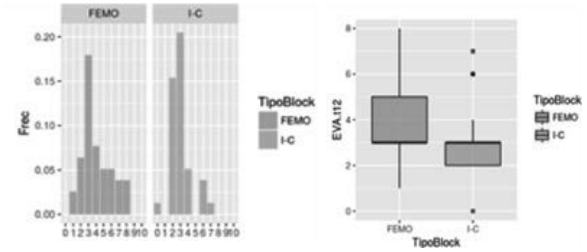


**Figura 8.** Resultados análisis de EVA en t12 frente al tipo de bloqueo.




**Figura 9.** Resultados análisis de EVA en t24 frente al tipo de bloqueo.

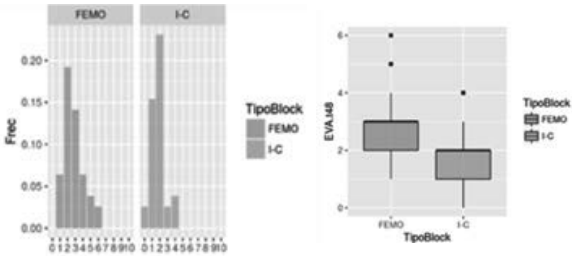


**Figura 10.** Resultados análisis de EVA en t48 frente al tipo de bloqueo.




**Figura 11.** Resultado del análisis de uso de rescate analgésico.

## Discusión

*Sobre el tema de trabajo*

La artroplastia total de rodilla es una cirugía potencialmente muy dolorosa en la que la calidad analgésica tiene importancia para favorecer una recuperación[18,19], rehabilitación y alta hospitalaria precoz con alto índice de satisfacción.

Desde hace dos décadas, el régimen de analgesia para estos pacientes incluye ya un abordaje multimodal donde la analgesia locorregional y sistémica forman parte de esta[18].

Es al respecto de la locorregional lo que más ha motivado estudios y metanálisis, como el de Albrecht E y cols[20], en los que se describen diferentes técnicas analgésicas, como son el bloqueo del nervio femoral punción única, el bloqueo continuo femoral, bloqueo del nervio ciático y mas recientemente los bloqueos tipo LIA (*Local Infiltration Analgesia*) y bloqueo del canal de los aductores[2].

El desarrollo de estos dos más recientes fue consecuencia de los efectos sobre la fuerza muscular que provoca el bloqueo tanto del nervio femoral como del nervio ciático lo que impedía la rápida deambulación y recuperación por la debilidad muscular consecuente[17].

La tercera opción y escogida por nosotros, por ser la más novedosa, por ser de la que menos referencias internacionales existen actualmente, el bloqueo conocido como Ipack[1,3,4], asociado a bloqueo de canal de los aductores pretende minimizar la debilidad muscular favoreciendo la rápida recuperación manteniendo una calidad analgésica óptima.

Fijándonos en las comunicaciones presentadas por Elliot CE y cols.[1] y Thobhani S y cols.[3], en el congreso de la *American Society of Regional Anesthesia* de 2015, iniciamos el estudio con el objetivo de cambiar la actitud postoperatoria en este tipo de pacientes en nuestro centro, motivo también de inicio de estudio según se refleja en la web "clinicaltrials.gov" del grupo de trabajo de Roya Yumul, del Cedars Sinai Medical Center de California (EEUU), hecho que nos anima para seguir investigando y mejorar en calidad.

*Sobre el Material y Métodos*

Como se ha comentado anteriormente, se recogieron con carácter prospectivo 78 pacientes y asignados aleatoriamente a cada uno de los dos grupos de estudio que se intervenían de artroplastia total de rodilla, desde abril de 2016 a diciembre de 2016, todo ello en el Hospital General Obispo Polanco de Teruel con los servicios implicados de Anestesiología y Reanimación, Cirugía Ortopédica y Traumatología, Geriatría, Rehabilitación y personal de enfermería.

Numerosos son los originales en la literatura[2,4,8] que hablan de la analgesia postoperatoria tras artroplastia total de rodilla, pero los criterios de inclusión donde añadimos nosotros escalas de valoración funcional como Barthel y no la edad, o criterios quirúrgicos como la técnica de realización específica y concreta, nos confiere alto grado de originalidad. Al respecto del seguimiento, la continua evaluación del dolor a diferentes tiempos del postoperatorio nos permite hablar de mejor evidencia del estudio al respecto de esta observación si lo comparamos con otros autores como Spangehl[21] o Kutzner [22] y cols., que únicamente hacían valoraciones hasta las 24h de postoperatorio.

La técnica anestésica de elección en la mayoría de artículos fue la anestesia espinal con o sin pequeña dosis de opiáceo, como en nuestro caso o el de Kovalac[23], sin embargo otros autores como los citados Spangehl o Kutzner utilizan la anestesia general sin especificar motivo ni diferencias[21,22].

*Sobre los Resultados*

La principal y evidente limitación de la cuantificación de esta variable es el carácter subjetivo de la misma. Con esto nos encontramos todos los autores que de una manera u otra estamos interesados en la valoración del dolor para minimizarlo, aumentar confort y calidad para los pacientes.

Pese a esto, la escala de valoración del dolor más extendida a nivel internacional, es la Escala Visual Analógica, ya definida anteriormente y que la utilizan autores como Perlas[18] o Kim DH[24] en sus originales.

La valoración del dolor en el postoperatorio de cualquier procedimiento, se establece en diferentes momentos, ya sea medido en horas o días de postoperatorio. En la mayor parte de los "*papers*" revisados las observaciones de la variable del dolor se establecen a las 24 y 48 horas de postoperatorio y así queda reflejado en metanálisis como los de Albrecht[20] y Cui-Cui Dong[25]. Sin embargo, para nuestro grupo, la importancia dada la calidad analgésica y su evaluación fue mayor en tanto en cuanto las observaciones las tomamos a las 6, 12, 24 y 48 horas de postoperatorio, por lo que hemos podido establecer una evolución y estudiar el comportamiento a lo largo del tiempo para los diferentes pacientes.

Nuestro estudio es muy novedoso en cuanto a las técnicas analgésicas empleadas y evaluadas, por lo que no podemos comparar con la literatura existente las posibles relaciones de significación a los diferentes tiempos. Solamente, las comunicaciones de Elliot[1] y Thobhani[3], en las que se incluye al bloqueo Ipack en el estudio, podemos incluirlas en esta comparación. Tanto es así que ambos autores establecen hasta 6 tomas de control de dolor, similar a las nuestras, y lo que observan es que entre sus dos grupos de estudio no encuentran relación de mayor calidad analgésica del bloqueo Ipack frente al control en ninguno de los tiempos. Nosotros, sabiendo que tenemos grupos de estudio con similitudes y diferencias a estos autores, sí observamos diferencias significativas para el control de dolor entre nuestro grupo Ipack (I-C) y nuestro grupo femoral (FEMO).

Sin embargo, Elliot[1] y Thobhani[3], concluyen que sí evidencian diferencias significativas entre el grupo Ipack y el control en la toma de rescate analgésico con morfina. Es decir, los pacientes de Elliot[1]y Thobhani[3] que no pertenecían al grupo de estudio con bloqueo Ipack, consumían más morfina. Con lo que coincidimos nosotros, pues nuestros pacientes del grupo I-C no han precisado rescate analgésico mientras que el grupo FEMO sí.

## Conclusiones

Los pacientes incluidos en el grupo I-C, presentan menores valores de EVA y por tanto menor dolor para los tiempos en horas de postoperatorio 6,12, 24 y 48. Además la muestra incluida en el grupo I-C requiere menor consumo de opioides en forma de rescate analgésico, que la muestra incluida en el grupo FEMO.

## Bibliografía


**1. Elliott CE, y cols.** The Adductor Canal Block Combined with IPACK Improves Physical Therapy Performance and Reduces Hospital Length of Stay. 40th Annual Regional Anesthesiology and Acute Pain Medicine Meeting, Las Vegas, Nevada. May 2015.

**2. Jæger P, y cols.** Adductor canal block versus femoral nerve block for analgesia after total knee arthroplasty: a randomized, double-blind study. Reg Anesth Pain Med 2013;38:526-32.

**3. Johnson RL, Kopp SL, Hebl JR, Erwin PJ, Mantilla CB.** Falls and major orthopaedic surgery with peripheral nerve blockade: a systematic review and meta-analysis. Br J Anaesth 2013;110:518-28.

**4. Lund J, Jenstrup MT, Jaeger P, Sorensen AM, Dahl JB.** Continuous adductor-canal-blockade for adjuvant post-operative analgesia after major knee surgery: preliminary results. Acta Anaesthesiol Scand 2011;55:14-9.

**5. Jenstrup MT, Jaeger P, Lund J, y cols.** Effects of adductor-canal-blockade on pain and ambulation after total knee arthroplasty: a randomized study. Acta Anaesthesiol Scand 2012;56:357-64.

**6. Thobhani S, y cols.** Effectiveness of Local Anesthetic Infiltration between Popliteal Artery and Capsule of Knee (iPACK) for Attenuation of Knee Pain in Patients Undergoing Total Knee Arthroplasty. 40th Annual Regional Anesthesiology and Acute Pain Medicine Meeting, Las Vegas, Nevada. May 2015.

**7. Kardash KJ, Noel GP.** The SPANK Block: A Selective Sensory, Single-Injection Solution for Posterior Pain After Total Knee Arthroplasty. Regional Anesthesia and Pain Medicine 2016;41:118-9.

**8. Muñoz, J.M.** Manual de dolor agudo postoperatorio. Comisión Hospital sin Dolor. Hospital Universitario La Paz. Madrid: Ergon; 2010.

**9. López Álvarez S y cols.** Recomendaciones prácticas para el tratamiento del dolor agudo postoperatorio mediante técnicas analgésicas continuas. Valencia: Publicaciones Ámbito; 2010.

**10. Katz J, y cols.** Risk factors for acute pain and its persistente following breast cancer surgery. Pain 2005; 119 (1-3): 16-25.

**11. Kehlet H, Jensen TS, Wolf CJ.** Persistent postsurgical pain: risk factors and prevention. Lancet 2006; 367 (9522): 1618-25.

**12. Balding L.** The World Health Organisation analgesic ladder: its place in modern Irish medical practice. Ir Med J. 2013 Apr;106(4):122-4.

**13. Torres LM, Aguilar JL, Grupo de estudio de la SEDAR de Unidades de Dolor Agudo.** Organization of postoperative pain therapy. Rev Esp Anestesiol Reanim 2010; 57(4):199-200.

**14. Toms AD, Mandalia V, Haigh R, Hopwood B. T**he management of patients with painful total knee replacement. J Bone Joint Surg Br 2009; 91(2):143-50.

**15. Kehlet H, Wilmore DW.** Multimodal strategies to improve surgical outcome. Am J Surg 2002; 183: 630-44.

**16. Terese T, Horlocker MD.** Pain Management in Total Joint Arthroplasty: A Historical Review. Journal of the American Academy of Orthopaedic Surgeons 2006; 4(3):l26-35.

**17. Hadzic, Admir.** Femoral Nerve Block for Analgesia in Patients Having Knee Arthroplasty. Anesthesiology 2010; 113(5): 1014-5.

**18. Perlas A, y cols.** The impact of analgesic modality on early ambulation following total knee arthroplasty. Reg Anesth Pain Med 2013; 38:334-9.

**19. Affas F, y cols.** Pain control after total knee arthorplasty: a randomized trial comparing local infiltration anesthesia and continuous femoral block. Acta Orthop 2011; 82:441-7.

**20. Albrecht E, y cols.** The analgesic efficacy of local infiltration analgesia vs femoral nerve block after total knee arthroplasty: a systematic review and meta-analysis. BJA 2016; 116:597-609.

**21. Spangehl MJ, Clarke HD, Hentz JG, Misra L, Blocher JL, Seamans DP.** The Chitranjan Ranawat Award: Periarticular injections and femoral & sciatic blocks provide similar pain relief after TKA: a randomized clinical trial. Clin Orthop Relat R 2015; 473: 45–53.

**22. Kutzner KP, Paulini C, Hechtner M, Rehbein P, Pfeil J.** Postoperative analgesia after total knee arthroplasty: Continuous intra-articular catheter vs. continuous femoral nerve block. Orthopade 2015; 44:566-73.

**23. Kovalak E, Dogan AT, Uzumcugil O, y cols.** A comparison of continuous femoral nerve block and periarticular local infiltration analgesia in the management of early period pain developing after total knee arthroplasty. Acta Orthop Traumato 2015; 49: 260-6.

**24. Kim DH, y cols.** Adductor canal block versus femoral nerve block for total knee arthroplasaty. Anesthesiology 2014; 120:540-50.

**25. Cui-Cui Dong, y cols.** Coparison of adductor canal block and femoral nerve block for postopertive pain in total knee arthroplasty. A systematic review. Medicine 2016; 95:12.

# Resultados clínicos a 6 años de 40 pacientes con fascitis plantar crónica tratados con 2 infiltraciones de PRP *vs* 2 infiltraciones de corticoides.

ADRIANA ELENA JIMÉNEZ PÉREZ [1], ANDRÉS SALDAÑA DIAZ [2], DANIEL GONZÁLEZ-ARABIO SANDOVAL [2], ALFREDO ÁLVAREZ CASTRO [2], JOSÉ ÁNGEL MADERUELO FERNÁNDEZ [3], LUIS RAFAEL RAMOS PASCUA [2].

[1] SERVICIO DE RADIOLOGÍA, COMPLEJO ASISTENCIAL UNIVERSITARIO DE LEÓN.
[2] SERVICIO DE CIRUGÍA ORTOPÉDICA Y TRAUMATOLOGÍA, COMPLEJO ASISTENCIAL UNIVERSITARIO DE LEÓN.
[3] SERVICIO DE ESTADÍSTICA, HOSPITAL DE SALAMANCA.

**Resumen.** Introducción. La fascitis plantar crónica es la causa más frecuente de talalgia plantar. El tratamiento en los casos refractarios a las medidas conservadoras es controvertido. Objetivos. Demostrar la eficacia clínica de un protocolo de 2 infiltraciones con plasma rico en plaquetas (PRP) en talalgias plantares crónicas por fascitis plantar frente a otro protocolo de 2 infiltraciones de corticoides. Material y métodos. Realizamos un estudio analítico cuasi-experimental, no aleatorizado, controlado, no cegado, que evalúa la efectividad de 2 infiltraciones de PRP en fascitis plantares crónicas refractarias al tratamiento conservador. Los resultados clínicos se evaluaron mediante EVA, AOFAS, cuestionario SF12 y escala de Roles y Maudsley al cabo de 6 años del tratamiento. Resultados. No hubo complicaciones derivadas del tratamiento en ningún paciente. En el grupo tratado con PRP los resultados clínicos fueron claramente mejores y más duraderos: la puntuación de la escala AOFAS pasó de 47,05 a 92,1 a los 6 meses; y la EVA pasó de 8,25 a 2,25 a los 77,7 meses. En el grupo tratado con corticoides la escala AOFAS pasó de 50,85 a 49,75 puntos a los 6 meses; y la EVA pasó de 7,97 a 6,77 a los 77,7 meses. Conclusiones. Las infiltraciones percutáneas de PRP con eficaces y seguras en el tratamiento de las fascitis plantares crónicas, manteniéndose sus resultados a largo plazo.

## Six years clinical results with 2 PRP infiltrations in chronic plantar fasciitis.

**Summary.** Introduction. Chronic plantar fasciitis is the most frequent cause of plantar talalgia. The treatment in cases refractory to conservative measures is controversial. Objectives. To demonstrate clinical efficacy of a protocol of 2 infiltrations with platelet-rich plasma (PRP) in chronic talalgias in plantar fasciitis compared to another one of 2 infiltrations with corticosteroids. Material and methods. We conducted a quasi-experimental, non-randomized, controlled, non-blinded, analytical study that evaluated the effectiveness of 2 infiltrations of PRP in chronic plantar fasciitis refractory to conservative treatment. Clinical results were assessed by EVA, AOFAS, SF12 questionnaire and Roles and Maudsley scale after 6 years of treatment. Results. There were no complications derived from the treatment in any patient. In the group treated with PRP the clinical results were clearly better and more lasting: the punctuation of the scale AOFAS improved from 47,05 to 92,1 after 6 months; and the EVA improved from 8,25 to 2,25 after 77,7 months. In the group treated with corticoides the scale AOFAS improved from 50,85 to 49,75 points after 6 months; and the EVA improved from 7,97 to 6,77 after 77,7 months. Conclusions. Percutaneous infiltrations of PRP are an effective and safe therapeutic option in the treatment of chronic plantar fasciitis, maintaining its long-term results.

Correspondencia:
Adriana Elena Jiménez Pérez
Avenida Padre Isla 28, 4 Derecha.
24002 León. España.
Correo electrónico: aejimenezperez@gmail.com

## Introducción

La fascitis plantar crónica es la causa más frecuente de talalgias plantares, con múltiples factores etiológicos y una sintomatología, a veces, muy limitante. El diagnóstico de la afección se basa en la historia clínica y la exploración física[1-3]. Es una enfermedad autolimitada en el tiempo, y frecuentemente responde mal al tratamiento, cronificándose.

El tratamiento de la fascitis plantar crónica suele comenzar con medidas conservadoras medicamentosas, ortésicas y fisioterápicas, aunque no existe evidencia de su efectividad a largo plazo[4,5]. En casos recalcitrantes el siguiente paso habitualmente han sido las infiltraciones de corticoides que, si bien suelen deparar buenos resultados clínicos, estos son limitados en el tiempo. Por otra parte, no infrecuentemente se complican con roturas de la fascia plantar y necrosis de la almohadilla grasa calcánea[6-8].

El Plasma Rico en Plaquetas (PRP) es un componente autólogo derivado de la sangre cuya infiltración local aumenta la concentración de factores de crecimiento y favorece los procesos reparativos. Con ese fin se ha empleado también en el tratamiento de las tendinopatías y entesopatías, entre las que estarían las fascitis plantares crónicas[6,9].

Al no existir consenso respecto al mejor método de tratamiento de las fascitis plantares, siendo el de las infiltraciones con PRP controvertido, el objetivo de este trabajo es presentar nuestra experiencia con este procedimiento a largo plazo, comparando sus resultados clínicos con el de los pacientes tratados con infiltraciones de corticoides.

## Material y métodos

Realizamos un estudio analítico cuasi-experimental, no aleatorizado, controlado, no cegado, que evalúa la efectividad de dos tipos de infiltraciones (plasma rico en plaquetas *versus* corticoides) en 40 pacientes diagnosticados de forma continua de fascitis plantar crónica rebelde a terapias conservadoras convencionales mantenidas durante, al menos, 6 meses que tratamos con infiltraciones locales ecoguiadas de PRP y corticoides desde julio de 2011 hasta mayo de 2013. Se excluyeron los pacientes que habían recibido algún tipo de intervención previa en el pie por la misma patología, así como aquellos con patología concomitante en tratamiento con corticoides o aines. El diagnóstico de la fascitis se hizo mediante datos clínicos, radiografía lateral del tobillo y pie, con un aparato de radiología convencional digital directo (AXIOM Aristos MX), una ecografía (ECÓGRAFO Philips IU22 con sonda sectorial plana de alta frecuencia de 17 mHz específica para el estudio de partes blandas o músculo-esqueléticas superficiales o poco profundas) y una Resonancia Magnética (RM), (Siemens AVANTO, 1,5 Tesla) del lado afecto.

Los criterios diagnósticos clínicos de fascitis plantar crónica fueron presencia, de más de 6 meses, de dolor calcáneo plantar matutino, con mejoría con los primeros pasos, y reaparición del dolor al sobrecargar la zona.

Los criterios diagnósticos radiológicos fueron, en Rx simple, engrosamiento de partes blandas en almohadilla calcánea, en ecografía, engrosamiento > a 4 mm de la fascia plantar, con disminución de la ecogenicidad de la misma e hiperemia en estudio Doppler, y en RM engrosamiento > a 4 mm de la fascia plantar, con signos de edema (hiposeñal en T1 e hiperseñal en secuencias T2 con saturación grasa.

Los primeros 20 casos se trataron con infiltraciones de PRP y los 20 siguientes con infiltraciones de corticoides. En todos los casos la primera infiltración se realizó en el momento del diagnóstico de la fascitis, descartada otra patología mediante las pruebas complementarias de imagen.

**Procedimientos**

Las infiltraciones con PRP se realizaron obteniendo sangre autóloga mediante extracción de 20 cc de la vena mediana cubital del codo con una aguja de 18G o palomilla de 22 en pacientes con un acceso periférico difícil. La sangre se distribuyó en 4 tubos estériles con citrato sódico al 3,8% como anticoagulante. De forma inmediata los tubos se centrifugaron en una sola etapa a 1800 rpm durante 8 minutos siguiendo la técnica de centrifugación PRGF con centrífuga BTI (Biotechnology Institute) con rotor oscilante de 45º y radio de giro de 12,2 cm. Separados los componentes sanguíneos, con las plaquetas concentradas en la zona superior del centrifugado, se extrajeron de forma cuidadosa con una jeringa en la proximidad de la pared del tubo y se depositaron en diferentes recipientes sus 3 fracciones plasmáticas. El de mayor concentración de factores de crecimiento se activó añadiendo 0,05 cc de cloruro cálcico por cada cc de plasma y el preparado se inyectó de forma percutánea en el pie con guía ecográfica y estrictas condiciones de asepsia.

Con el paciente en decúbito prono y el tobillo en posición neutra se palpó el punto de máximo dolor en la inserción calcánea de la fascia plantar, confirmándose con ultrasonidos la localización de la fascia. Se pulverizó con un spray de clorhexidina la piel y la sonda ultrasonográfica y, a continuación y sin anestesia local, se introdujo de forma decidida una aguja intramuscular de 18G en dirección plantar, paralela a la sonda, dirigiendo su punta a la zona de mayor inflamación ecográfica (fascia plantar de más de 4 mm), donde se infiltró el contenido de la jeringa (Fig. 1). El procedimiento finalizó con un nuevo control ecográfico y la compresión de la zona tratada (para evitar hemorragia postpunción), colocando un apósito en el lugar de la inyección.

Las infiltraciones de corticoides fueron de 2 cc de triamcinolona (Trigon Depot, 40 mg/ml) y se realizaron de la misma manera, en régimen ambulatorio y bajo control ecográfico.

Después de cada infiltración se recomendó no apoyar el talón tratado durante dos días y evitar actividades físicas de impacto durante un mes. Durante este tiempo se recomendó usar calzado de tipo deportivo y no se permitieron los analgésicos ni aines orales. Tampoco

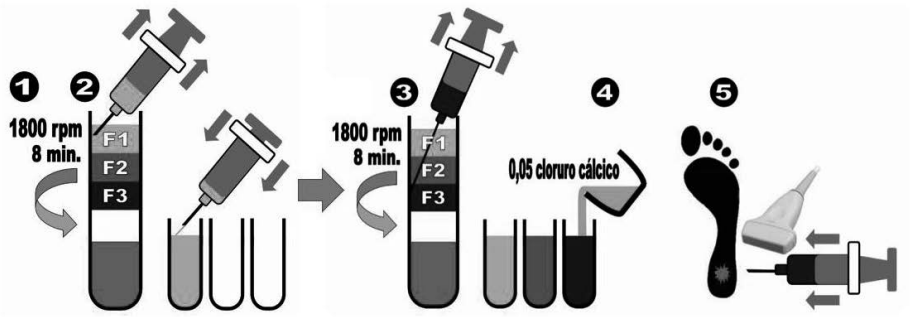


**Figura 1.** Representación esquemática de la técnica de infiltración con PRP: 1) Extracción de 20 cc de sangre de la vena cubital. 2) Separación de plaquetas de plasma mediante centrifugación. 3) Separación de las fracciones por pipeteado. 4) Adición de cloruro cálcico. 5) Infiltración inmediata ecoguiada.

se prescribió tratamiento rehabilitador ni se permitió el uso de ortesis. Entre 4 y 6 semanas más tarde se repitió la ecografía y se realizó la segunda infiltración en todos los pacientes. Las revisiones posteriores se hicieron de forma presencial a los 3, 6 y 12 meses. La última revisión se hizo con motivo de este trabajo de forma telefónica, 6,4 años de media después de la primera infiltración (RIC (Rango Intercuantílico), 73-83 meses). En esta revisión se perdieron dos pacientes del grupo tratado con PRP.

La evaluación clínica incluyó el registro de complicaciones, la presencia de dolor y cojera, el grado de participación del paciente en las actividades diarias habituales y la calidad de vida según el cuestionario SF-12. La intensidad del dolor se evaluó según una escala visual analógica (EVA), donde 0 correspondía a la ausencia absoluta de dolor y 10 al peor imaginable posible. El resultado final del tratamiento se evaluó según la escala AOFAS (*American Orthopaedic Foot and Ankle Society*) y la de Roles y Maudsley. En esta se consideró un resultado excelente en ausencia de dolor, cuando el paciente estaba satisfecho y paseaba de forma ilimitada sin que reapareciera el dolor; un resultado bueno cuando la sintomatología mejoraba de forma significativa, con el paciente satisfecho y capaz de pasear sin dolor durante más de una hora; un resultado aceptable cuando los síntomas mejoraban ligeramente, con mejor tolerancia al dolor y satisfacción parcial con el resultado; y un resultado pobre cuando los síntomas persistían o empeoraban y el paciente se mostraba insatisfecho con el tratamiento. Los resultados buenos o excelentes se consideraron éxitos terapéuticos.

El proceso de manejo y análisis de la información se realizó de forma automatizada mediante el uso de ordenadores PC compatibles equipados con el sistema operativo Windows 2000. La información se recogió en una hoja de cálculo Excel 2000 para su depuración con el fin de corregir errores de recogida de la información. Una vez revisada y depurada la información, se procedió a la exportación de todos los datos al programa estadístico SPSS 15, con el que se realizó el análisis estadístico. Se realizó un análisis descriptivo de las variables, calculando la distribución de frecuencias para las variables cualitativas. En el caso de variables cuantitativas se calculó la mediana y el rango intercuartil (RIC). Las diferencias de medianas entre los grupos de tratamiento se examinaron con la prueba U de Mann-Whitney. Para analizar la asociación entre variables categóricas independientes se utilizó la prueba Chi cuadrado o el test exacto de Fisher. Los cambios de dolor según la escala EVA se analizaron mediante el test de Wilcoxon y la evolución de la escala AOFAS con un análisis de medidas repetidas mediante el procedimiento GLM corregido por el método de Bonferroni. En todos los casos se utilizó un nivel de significación $\alpha = 0,05$.

## Resultados

De los 20 pacientes tratados con PRP, 15 fueron mujeres y 5 hombres, con una edad mediana global de 53,9 años (RIC, 48,2-59,1 años). La mediana de edad de las mujeres y hombres fue de 53,7 (RIC, 48,9-59,2) y 56,4 años (RIC, 39,5-64,5), respectivamente. Solo 3 pacientes (2 mujeres y un hombre) estaban jubilados, con pro-

fesiones y antecedentes patológicos muy dispares. En 12 pacientes estuvo afectado el lado derecho; y en 8, el izquierdo. El índice de masa corporal (IMC) de la serie fue de 25,7 (RIC 20,80-28,48).

En el grupo tratado con PRP, la mediana del tiempo de evolución del dolor fue de 12 meses (RIC, 8-18 meses); y la del tiempo de tratamiento conservador previo de 11,1 meses (RIC, 6,1-13,2 meses). El dolor en la Escala Visual Analógica (EVA) tuvo una mediana de 8,0 (RIC, 8-9). Nueve pacientes lo calificaron como severo; 10 como moderado; y uno, leve. En cuanto a la funcionalidad, doce pacientes refirieron limitaciones en sus actividades diarias y recreativas, a veces precisando del uso de un bastón. Nueve refirieron las limitaciones sólo en las actividades recreativas. La distancia que manifestaban poder recorrer sin limitación era de 1-3 manzanas nueve pacientes; de 4-6 manzanas 10 pacientes; y de más de 6 manzanas 1 pacientes. El valor previo al tratamiento en la escala AOFAS fue de 52 puntos (RIC, 30,5-66,0); y el valor medio en el cuestionario SF-12 fue de 32,0 (29,3-34) (Tabla I).

Tras el tratamiento con dos infiltraciones de PRP, el valor medio de la escala EVA pasó de 8,25 antes del tratamiento a 2 a los 6 meses ($p < 0,001$). A los 12 y a los 77,7 meses la reducción se mantuvo en valores de 1,9 y 2,33, respectivamente, sin modificaciones con respecto a los 6 meses ($p > 0,05$ en ambos casos), aunque también fueron significativos respecto a los valores previos al tratamiento ($p < 0,001$) en ambos casos. La mejoría funcional mostró igualmente valores significativamente mejores a los previos, pasando de 47,05 puntos en la escala AOFAS a 92,1 a los 6 meses ($p < 0,001$). La satisfacción por el resultado fue bueno o excelente en el 77,7% tras 77,7 meses de seguimiento (en 14 de los 18 pacientes evaluados) (Tabla II).

El grupo de pacientes tratados con corticoides estuvo compuesto por 4 mujeres y 6 hombres, con una edad mediana global de 54,4 años (RIC, 48,2-60,8 años). La mediana de edad de las mujeres y hombres fue de 54,8 (RIC, 47,0-61,4) y 54,4 años (RIC, 48,6-63,8), respectivamente. El lado afectado fue el derecho en 10 pacientes, y el izquierdo en 10 pacientes. La mediana del tiempo de evolución del dolor fue de 12,0 meses (RIC, 8-12 meses); y el del tiempo de tratamiento conservador previo de 12,2 meses (RIC, 8,2-18,2 meses). El dolor EVA tuvo una mediana de 8,0 (RIC, 7-9). Ocho pacientes lo calificaron como severo; 9 como moderado; y 2 leve. En cuanto a la funcionalidad, 9 pacientes refirieron limitaciones en sus actividades diarias y recreativas, a veces precisando del uso de un bastón. Once refirieron las limitaciones sólo en las actividades recreativas. La distancia que manifestaban poder recorrer sin limitación era de 1-3 manzanas cinco pacientes; y de 4-6 manzanas 15 pacientes. El valor previo al tratamiento con corticoides en la escala AOFAS fue de 58,0 puntos (RIC, 38,8-65,0); mientras que la mediana del cuestionario SF-12 fue de 32,5 (RIC, 29,5-34,0). Es decir, el grupo de pacientes tratado con corticoides fue equiparable al de los tratados con PRP (Tabla I).

En el grupo infiltrado con corticoides, la puntuación de la EVA y de la escala AOFAS mostraron un descenso moderado de los valores. El valor medio de la EVA se redujo, alcanzando 5,3 puntos a los 6 meses ($p < 0,001$), incrementándose ligeramente a los 12 meses hasta una puntuación media de 6,1, aunque todavía significativa con respecto al valor basal ($p < 0,001$). No obstante, a los 77,7 meses se aprecia un nuevo incremento en los valores de la EVA, de hasta 6,75 sin diferencias con respecto a los valores iniciales (p 0 0,403).

**Tabla I.** Datos epidemiológicos y clínicos de los grupos de la serie, demostrando la equiparación de ambos. RIC=Rango intercuartil. EVA=Escala Visual Analógica.

| | PRP | CORTICOIDES | p |
|---|---|---|---|
| **PACIENTES** | 20* | 20 | |
| **EDAD MEDIA Y RIC** | 53,9 años (RIC, 48,2-59,1 años) | 54,4 años (RIC, 48,2-60,8 años) | 0,779 |
| **TIEMPO DOLOR** | 12 meses (RIC, 8-18 meses) | 12,0 meses (RIC, 8-12 meses) | 0,698 |
| **TRATAMIENTO CONSERVADOR** | 11,1 meses (RIC, 6,1-13,2 meses) | 12,2 meses (RIC, 8,2-18,2 meses) | 0,159 |
| **EVA** | 8,0 (RIC, 8-9) | 8,0 (RIC, 7-9) | 0,149 |
| **AOFAS** | 52 puntos (30,5-66) | 58,0 puntos (38,8-65,0) | 0,314 |
| **SF-12** | 32,0 (29,3-34) | 32,5 (29,5-34,0) | 0,820 |

* (2 pérdidas al final del estudio).

**Tabla II.** Resultados clínicos de los pacientes de los grupos de la serie.

| | | Valor previo | 6 meses | 12 meses | Final 6,4 años |
|---|---|---|---|---|---|
| **EVA** | PRP | 8,3 | 2,0* | 1,9* | 2,3* |
| | Corticoides | 8,0 | 5,3* | 6,1* | 6,8** |
| **AOFAS** | PRP | 47,1 | 92,1 | - | - |
| | Corticoides | 50,9 | 49,8 | - | - |
| **Roles y Maudsley** | PRP | | E/B =18<br>A/P =2 | E/B =17<br>A/P =2 | E/B =13<br>A/P =5 |
| | Corticoides | | B/E = 3 (5%)<br>A/P =17 | B/E =0<br>A/P =20 | B/E =2<br>A/P =18 |

(E = Resultado excelente según la escala de Roles y Maudsley; B = resultado bueno; A = resultado aceptable; P = resultado pobre). (*) $p < 0,001$ respecto al valor basal. (**) $p = 0,403$ respecto al valor basal.

En la escala AOFAS realizada a los seis meses se apreció una mejoría escasa no significativa, variando desde 50,85 puntos a 49,75 puntos (p = 0,478). Por otra parte, la escala de satisfacción de Roles y Maudsley reflejó una insatisfacción generalizada, que se acentuó con el paso de los meses (Tabla II).

## Discusión

Existen muchos métodos de tratamiento de las fascitis plantares, siendo la primera opción las medidas conservadoras no invasivas, que resuelven hasta el 80-90% de los casos. Estas incluyen el reposo y la modificación de la actividad, la pérdida de peso, el uso de prótesis (plantillas), ejercicios de estiramiento, antinflamatorios (AINEs), tratamientos ortopodológicos y diferentes procedimientos de fisioterapia (ultrasonidos, ondas de choque, iontoforesis, láser, magnetoterapia, etc.)[2-4]. En general, no hay estudios metodológicamente bien diseñados que demuestren su eficacia a largo plazo en el tratamiento de la fascitis plantar crónica[10-12].

La infiltración local de corticosteroides es otro procedimiento que clásicamente se ha empleado para tratar casos en los que fracasan las medidas conservadoras anteriormente descritas. Sus efectos analgésicos, sin embargo, se limitan a muy corto espacio de tiempo[13,14], además de asociar riesgos de ruptura de la fascia plantar y de atrofia de la almohadilla grasa del talón, , como consecuencia de la degeneración provocada por el corticoide, con dolor prolongado[6-8]. El tratamiento tiene una alta tasa de recidivas, probablemente porque la inyección intrafascial puede desencadenar efectos adversos permanentes en la estructura de la fascia y porque los pacientes tienden a sobreutilizar el pie tras la punción, como resultado de la desaparición del dolor[2].

Cuando las opciones anteriores fracasan se puede considerar la posibilidad de la liberación quirúrgica de la fascia plantar[15-17] o, más recientemente y con resultados más predecibles, la liberación del gemelo interno a nivel de la rodilla[15].

Como alternativa a los métodos conservadores tradicionales, no siempre eficaces, y a los quirúrgicos, con la morbilidad propia de cualquier intervención quirúrgica, se ha planteado la infiltración local de un concentrado leucoplaquetario o plasma rico en plaquetas (PRP)[21].

El PRP es un componente bioactivo autólogo que deriva de la sangre entera del propio paciente[2,9,18] que se aplica de manera exógena para aumentar la concentración de plaquetas en el lecho del daño tisular[9,19]. En ese punto se produce la degranulación de los gránulos alfa y se liberan múltiples factores de crecimiento que inician y promueven la regeneración natural del tejido dañado[9]. Los factores de crecimiento afectan directamente a las células diana al iniciar su crecimiento, morfogénesis y diferenciación[1-3,20].

En nuestro estudio ratificamos la eficacia analgésica de la infiltración de dos concentrados de PRP y, lo más relevante frente a las infiltraciones con esteroides y otras medidas terapéuticas, que los resultados se mantuvieron al cabo de 6 años, pudiéndose considerar, pues, definitivos. Si el proceso de cicatrización de un daño tisular discurre por una fase inflamatoria, proliferativa y de remodelación, nuestros resultados sugieren que la última fase sería reforzada y mantenida por el concentrado leucoplaquetario.

Frente a la fortaleza del diseño prospectivo de nuestro estudio, su principal limitación creemos que es la referida a la metodología de obtención del preparado de PRP. Si bien seguimos el protocolo estandarizado por Anitua[22,23], existen otros que en sistemas estancos por microcentrifugación parecen conseguir con mayor exactitud concentraciones más reproducibles[3,19,24]. En cualquier caso, nos parece que esto no resta valor a nuestros resultados. Sin embargo, próximos estudios que comparen nuestros resultados con los obtenidos con sistemas estancos de obtención de PRP, podrían establecer si existen diferencias significativas entre ambos procedimientos.

Respecto a las ventajas de realizar la infiltración terapéutica con guía ecográfica, la imagen nos facilita la localización del área de mayor inflamación, lo que permite hacer llegar el principio activo, PRP o corticoide, al lugar exacto. Además podemos evitar atravesar estructuras vasculares, o dañar el hueso subyacente.

## Conclusiones

Los resultados de las infiltraciones percutáneas ecoguiadas de PRP en el tratamiento de las fascitis plantares crónicas son similares a corto plazo a los que proporcionan las infiltraciones con corticoides. A diferencia de estas, no presentan complicaciones y la eficacia analgésica se mantiene a largo plazo, por lo que parece una buena opción antes de plantear un tratamiento quirúrgico con mayor morbilidad.

## Bibliografía


**1. Martinelli N, Marinozzi A, Carni S, Trovato U, Bianchi A, Denaro V.** Platelet-rich plasma injections for chronic plantar fasciitis. Int Orthop 2013; 37:839-42.

**2. Selem Ragab EM, Othman AM.** Platelets rich plasma for treatment of chronic plantar fasciitis. Arch Orthop Trauma Surg 2012; 132(8):1065-70.

**3. Soomekh DJ.** Current concepts for the use of platelet-rich plasma in the footand ankle. Clin Podiatr Med Surg. 2011; 28(1):155-70.

**4. Zhang, JY, Fabricant, PD, Ishmael, CR, Wang, JC, Petrigliano, FA, Jones, KJ.** Utilization of platelet-rich plasma for musculoskeletal injuries: an analysis of current treatment trends in the United States. Orthop J Sports Med 2016.

**5. Assad S, Ahmad A, Kiani I, Ghani U, Wadhera V, Tom TN.** Novel and conservative approaches towards effective management of plantar fasciitis. Cureus 2016; 8:91.

**6. Thing J, Maruthappu M, Rogers J.** Diagnosis and management of plantar fasciitis in primary care. Be J Gen Pract 2012; 62(601):443-4.

**7. Argerakis NG, Positano RG, Positano RC, Boccio AK, Adler RS, Saboeiro GR, Dines JS.** Ultrasound diagnosis and evaluation of plantar heel pain. J Am Podiatr Med Assoc 2015; 105(2):135-40.

**8. O´Malley M J, Turner Vosseller J, Gu Y.** Successful Use of Platelet-Rich Plasma for Chronic Plantar Fasciitis. HSSJ 2013; 9:129-33.

**9. Sampson S, Gerhardt M, Mandelbaum B.** Platelet Rich Plasma Injection Grafts for Musculoeskeletal Injuries: a Review. Curr Rev Musculoeskeletal Med 2008; 1:165-74.

**10. Kindred J, Trubey C, Simons, S.** Foot injuries in runners. Current Sports Medicine Reports 2011; 10:249-54.

**11. Stuber K, Kristmanson K.** Conservative therapy for plantar fasciitis: a narrative review of randomized controlled trials. J Can Chiropr Assoc 2006; 50:118-3.

**12. Van de Water AT, Speksnijder CM.** Efficacy of taping for the treatment of plantar fasciosis: a systematic review of controlled trials. J Am Podiatr Med Assoc 2010; 100:41-51.

**13. Say F, Gürler D, İnkaya E, Bülbül M. Comparison of platelet-rich plasma and steroid injection in the treatment of plantar fasciitis. Acta Orthop Traumatol Turc. 2014; 48(6):667-72.**

**14. Hsiao MY, Hung CY, Chang KV, Chien KL, Tu YK, Wang TG.** Comparative effectiveness of autologous blood-derived products, shock-wave therapy and corticosteroids for treatment of plantar fasciitis: a network meta-analysis. Rheumatology 2015; 54(9):1735-43.

**15. Kindred J, Trubey C, Simons S.** Foot injuries in runners. Current Sports Medicine Reports 2011; 10:249-54.

**16. Saxena A, Fournier M, Gerdesmeyer L, Gollwitzer H.** Comparison between extracorporeal shockwave therapy, placebo ESWT and endoscopic plantar fasciotomy for treatment of chronic plantar heel pain in the athlete. Muscles Ligaments Tendons J 2013; 2(4):312-6.

**17. Miyamoto W, Takao M, Uchio Y. C**alcaneal osteotomy for the treatment of plantar fasciitis. Arch. Orthop. Trauma Surg 2010; 130:151-4.

**18. Edwards SG, Calandruccio JH.** Autologous blood injections for refractory lateral epicondylitis. J Hand Surg 2003; 28:272-8.

**19. Foster TE, Puskas BL, Mandebaum BR, Gerhardt MB, Rodeo SA.** Platelet-rich plasma: from basic science to clinical application. Am J Sports Med 2009; 37(11):2259-72.

**20. Lieberman JR, Daluiski A, Einhorn TA. T**he role of growth factors in the repair of bone. Biology and clinical applications. J.Bone Joint Surg 2002; 84-A:1032-44.

**21. Soomekh DJ.** Using platelet-rich plasma in the foot and ankle. Foot Ankle Spec 2010; 3(2):88-90.

**22. Anitua E.** Plasma rich in growth factors: preliminary results of use in the preparation of future sites for implants. Int J Oral Maxillofac Implants 1999; 14:529-35.

**23. Sanchez M, Andia I, Anitua E, Sanchez P.** Platelet Rich Plasma (PRP) Biotechnology: Concepts and Therapeutic Applications in Orthopaedics and Sports Medicine. Innovations in Biotechnology 2012:113-38.

**24. Hammond JW, Hinton RY, Curl LA, Muriel JM, Lovering RM.** Use of autologus platelet-rich plasma to treat muscle strain injuries. Am J Sports Med 2009; 37(11):1135-42.

# Vástagos monobloque de recubrimiento completo en cirugía de revisión femoral. Resultados a largo plazo de 80 casos.

J. DIRANZO GARCÍA, L. HERNÁNDEZ FERRANDO, V. ESTREMS DÍAZ, L. CASTILLO RUIPEREZ , V. ZARZUELA SÁNCHEZ, A. BRU POMER.

UNIDAD DE CADERA Y PELVIS. CONSORCIO HOSPITAL GENERAL UNIVERSITARIO DE VALENCIA.

**Resumen.** La pérdida de stock óseo y la alteración anatómica del fémur proximal hacen de la cirugía de revisión femoral un procedimiento complejo en la que la elección del implante será fundamental. Con el objetivo de valorar los resultados clínicos y radiológicos de los vástagos monobloque de recubrimiento completo, estudiamos de manera retrospectiva 80 casos consecutivos de cirugía de revisión femoral intervenidos por nuestra unidad. El seguimiento medio fue de 8,6 años. La puntuación media en la escala de Harris fue de 81,2 puntos. Obtuvimos mejores resultados en pacientes con defectos óseos menores (I, II y IIIA de Paprosky) respecto a aquellos con defectos tipo IIIB de Paprosky (p=0,005), en pacientes con una única cirugía previa (p=0,031), en menores de 65 años (p=0,009) y en aquellos que no sufrieron complicaciones (p=0,024). La supervivencia acumulada fue del 96,1% a los 10 años si consideramos como fracaso la retirada del vástago por aflojamiento aséptico y del 89,9% si consideramos como fracaso la retirada por cualquier causa. Tras los resultados obtenidos, pensamos que los vástagos monobloque de recubrimiento completo proporcionan una fijación firme y estable en cirugía de revisión femoral. Sin embargo, los peores resultados obtenidos en pacientes con defectos óseos mayores ha provocado que sean valoradas otro tipo de opciones.

## Fully Coated Monobloc Stems in Femoral Revision Surgery. Long-Term Results of 80 Cases.

**Summary.** Bone stock lost and anatomical changes in the proximal femur make femoral revision surgery a complex procedure where the implant chooses will be essential. With the aim of evaluating the clinical and radiological results of the fully coated monoblock stems, we retrospectively studied 80 consecutive cases of femoral revision surgery operated by our hip team. The mean follow-up was 8.6 years. The average score on the Harris Hip Score was 81,2 points. We achieved better results in patients with less bone defects (Paprosky I, II and IIIA) in contrast to those with Paprosky type IIIB defects (p=0.005), in patients with a single previous surgery (p=0.031), in patients under 65 years (p=0.009) and in those who did not suffer complications (p=0.024). The survival rate was 96.1% at 10 years if we consider as failure the removal of the stem due to aseptic loosening and 89.9% if we consider revision of the stem as a failure due to any cause. After the results obtained, we think that fully coated stems provide a solid and stable fixation in femoral revision surgery. However, worst results obtained in patients with bigger bone defects make other options to be considered.

Correspondencia:
J. Diranzo García.
Consorcio Hospital General Universitario de Valencia.
Unidad de Cadera y Pelvis.
Avenida Tres Cruces Nº 2.
46014, Valencia.
Correo electrónico: pdiranzo@gmail.com

### Introducción

Se prevé que el número de cirugías de revisión tras artroplastia de cadera se incremente un 137% entre 2005 y 2030[1], debido principalmente al envejecimiento poblacional y a la utilización de la artroplastia en pacientes de menor edad y con mayor demanda funcional[2]. El aflojamiento aséptico del vástago supone la principal causa de cirugía de revisión femoral, seguida de la infección, las fracturas periprotésicas y la luxación recidivante[3,4].

Tradicionalmente, los vástagos monobloque de recubrimiento completo han constituido una de las principales alternativas de rescate habiendo sido publicadas tasas de supervivencia a medio/largo plazo de hasta el 97,5% tras la revisión del componente femoral con este tipo de implantes[5]. Su estructura cilíndrica y sin reducción del diámetro distal favorece la fijación primaria en

hueso diafisario sano, baipaseando el defecto proximal. La aparición de stress shielding y la elevada incidencia de dolor de muslo (hasta el 10%) asociada a los primeros diseños[6], rectos y de una rigidez superior al hueso por su construcción en cromo-cobalto, ha conllevado una evolución hacia los modelos utilizados en la actualidad, fabricados en titanio y con un radio de curvatura similar al del fémur del paciente.

El propósito del presente estudio fue valorar los resultados clínicos y radiográficos de los vástagos monobloque en una serie de 80 casos en 77 pacientes consecutivos con un seguimiento mínimo de cinco años.

## Material y métodos

Entre marzo de 2005 y noviembre de 2017 se llevaron a cabo en nuestro centro 161 cirugías de revisión femoral en 151 pacientes utilizando vástagos monobloque de recubrimiento completo. De los 151 pacientes, 14 (9,3%) fallecieron por causas no relacionadas con la cirugía y 60 (39,7%) no alcanzaron un seguimiento mínimo de 5 años, restando un total de 77 pacientes y 80 cirugías de revisión (3 pacientes con cirugía bilateral) cuyo seguimiento clínico y radiológico se ha analizado de forma retrospectiva en el presente estudio.

De los 77 pacientes, 30 (39%) eran varones y 47 (61%) mujeres. La edad media en el momento de la cirugía fue de 67,6 años (rango, 33-88 años). El índice de masa corporal (IMC) medio de la muestra fue de 29,1 Kg/m$^2$ (rango, 14-38 Kg/m2). 45 pacientes (58,4%) presentaban enfermedades sistémicas asociadas, destacando 22 pacientes (28,6%) con enfermedades cardiopulmonares y 15 pacientes (19,5%) con obesidad severa (IMC 35-39,9).

La indicación para la cirugía de revisión femoral fue aflojamiento aséptico en 46 casos (57,5%), infección protésica en 14 (17,5%), fracaso de osteosíntesis tras fractura pertrocantérea en 11 (13,7%), fractura periprotésica de fémur en ocho (10%) y rotura del vástago en un caso (1,2%). El número medio de cirugías protésicas previas en la cadera intervenida fue de 1,6 cirugías: 48 casos (60%) habían sido intervenidos una única vez, mientras que 32 (40%) habían sufrido de dos hasta un máximo de cinco cirugías previamente. La fijación del vástago extraído era en 44 casos (63,8%) no cementada y en 25 (36,2%) cementada, excluimos los 11 casos tras fracaso de osteosíntesis. El defecto femoral preoperatorio fue clasificado en nueve casos (11,25%) como Paprosky Tipo I (13), 25 (31,25%) Tipo II, 29 (36,25%) Tipo IIIA y 17 (21,25%) Tipo IIIB. Las fracturas periprotésicas fueron clasificadas según los criterios de Vancouver7, siendo una de ellas tipo B1, cinco tipo B2 y dos tipo B3.

Técnica quirúrgica. La planificación preoperatoria se realizó mediante el uso de plantillas con el objetivo de determinar la longitud y diámetro del vástago necesarios para obtener un contacto cortical de 4 cm y una ocupación mínima del 90% del canal femoral. En todas las revisiones se realizó un fresado del canal femoral 0,5mm inferior al diámetro del implante definitivo.

Todas las cirugías fueron llevadas a cabo mediante un abordaje posterolateral de cadera. Realizamos una osteotomía trocantérea ampliada en 19 casos (23,7%). Las indicaciones para añadir una osteotomía ampliada fueron la necesidad de extraer un vástago con buena fijación para acceder a la interfaz hueso-cemento o hueso-prótesis o la presencia de un vástago hundido cuya extracción mediante técnicas estándar pudiese provocar una fractura del trocánter mayor8. La osteotomía fue reparada en todos los casos mediante cerclajes, asociados en tres ocasiones a placa de grandes fragmentos y en 11 aloinjerto estructural (Fig. 1C). En 42 casos (52,5%) se llevó a cabo de forma concomitante una revisión del componente acetabular, implantándose en siete casos cotilos de doble movilidad, en 34 cotilos hemiesféricos y en un caso un cotilo retentivo.

El implante femoral utilizado en todos los casos fue el vástago de revisión Restoration HA® con recubrimiento completo de hidroxiapatita (Stryker, Mahwah, NJ). La distribución del diámetro de los vástagos utilizados se muestra en la Tabla I. El tiempo quirúrgico medio fue de 97 minutos (rango, 85-140 minutos) en las cirugías de revisión femoral aislada y de 138 minutos (rango, 110-180 minutos) en revisión acetabular y femoral. 54 pacientes (70,1%) precisaron ser transfundidos con una media de 2,6 unidades de concentrados de hematíes durante la intervención o en el postoperatorio inmediato.

**Tabla I.** Total de pacientes intervenidos donde se relaciona el tipo de defecto óseo según Paprosky con el diámetro y longitud del vástago utilizado.

| Tipo defecto / Diámetro (mm) | I | II | IIIA | IIIB | Total |
|---|---|---|---|---|---|
| 11 | 2 | - | 3 | - | 5 |
| 12 | 2 | 9 | 1 | 2 | 14 |
| 13 | 3 | 11 | 8 | 5 | 27 |
| 14 | - | 4 | 6 | 3 | 13 |
| 15 | 2 | 1 | 8 | 4 | 15 |
| 16 | - | - | 3 | 1 | 4 |
| 17 | - | - | - | 2 | |
| **Total** | 9 | 25 | 29 | 17 | 80 |
| **Longitud (mm)** | | | | | |
| 155 | 2 | 4 | 4 | - | 10 |
| 205 | 4 | 15 | 14 | 8 | 41 |
| 255 | 3 | 6 | 11 | 9 | 29 |
| **Total** | 9 | 25 | 29 | 17 | 80 |

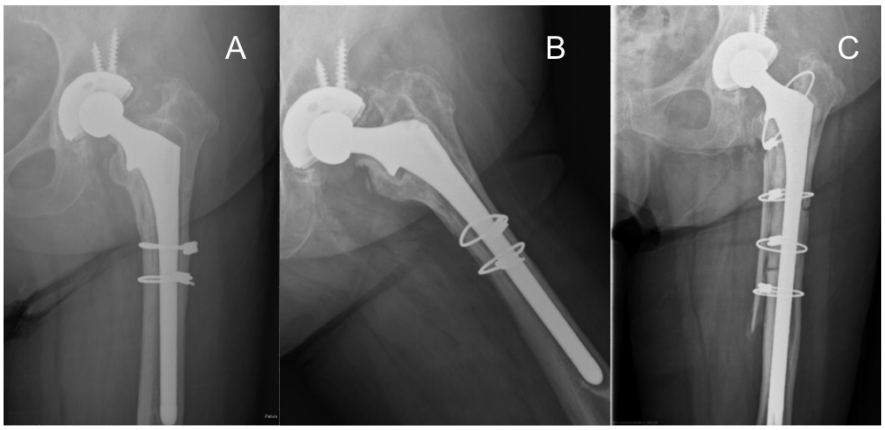


**Figura 1.** Aflojamiento aséptico (A y B) recambiado por vástago con un diámetro y longitud mayor. Aloinjerto estructural con cerclajes para reparar de la osteotomía trocantérica (C).

**Evaluación postoperatoria.** Todos los pacientes fueron evaluados preoperatoriamente y postoperatoriamente a la tres semanas, seis semanas, tres meses, seis meses y posteriormente anualmente para examen clínico y seguimiento radiográfico. La evaluación estándar en cada visita incluyó la escala de valoración funcional de Harris[9], grado de satisfacción del paciente, presencia de dolor en actividades cotidianas, capacidad de deambulación y radiografías simples (AP de pelvis en bipedestación y AP y lateral de cadera y fémur intervenidos). Valoramos la integración del componente femoral en radiografías seriadas siguiendo los criterios de Engh[10] y consideramos como hundimiento del vástago una migración distal del mismo superior a 5 mm. Asimismo, determinamos la presencia de Stress Shielding proximal basándonos en los criterios de Engh y Bobyn[11] y el desarrollo de osificaciones heterotópicas según Brooker[12]. Registramos la aparición de complicaciones tales como fractura femoral, drenaje persistente de la herida quirúrgica, infección y luxación. Por último, evaluamos la necesidad de reintervención por cualquier causa y de revisión del componente femoral.

**Análisis estadístico.** El tratamiento de los datos se ha llevado a cabo mediante los programas estadísticos SPSS 22 y XLSTAT para MAC OS. Se realizó análisis descriptivo, expresando las variables cuantitativas como medias y las variables cualitativas como frecuencias absolutas y relativas. Los resultados analíticos se realizaron mediante la técnica bivariante t de Student-Fisher para variables cuantitativas.

La tasa de supervivencia acumulada se evaluó mediante el método de Kaplan Meier, considerando como eventos finales: la retirada del vástago por aflojamiento aséptico, la retirada del vástago por cualquier causa, y la revisión del vástago por cualquier razón o migración del mismo superior a 5mm. En todos los análisis estadísticos el nivel de significación se estableció en el 5%.

## Resultados

El tiempo medio de seguimiento de los 80 casos (77 pacientes) fue de 8,6 años (rango, 5-13,5 años).

Resultados clínicos. La puntuación en la escala de Harris mejoró de 39,4 puntos sobre 100 preoperatorios (rango, 12-91 puntos) a 81,2 puntos (rango, 22-98 puntos) en último control ($p<0,001$). No encontramos diferencias significativas en la puntuación en la escala de Harris postoperatoria en cuanto al sexo del paciente o índice de masa corporal. Sin embargo, comprobamos que los pacientes menores de 65 años; los que presentaban defectos femorales de menor severidad (Paprosky Tipos I, II y IIIA); aquellos en los que se trataba de la primera cirugía de revisión y los que no sufrieron complicaciones postoperatorias, obtuvieron resultados clínicos significativamente mejores ($p>0,05$) (Tabla II).

**Tabla II.** Resultados obtenidos de las distintas variables a estudio según la escala de Harris y significación estadística de los mismos.

| Variable a estudio | Puntuación media escala de Harris | P |
|---|---|---|
| Sexo<br>Mujer (n=47)<br>Hombre (n=30) | 79,3<br>83,9 | p=0,071 |
| Edad<br>< 65 años (n=24)<br>≥ 65 años (n=53) | 86,2<br>79,1 | **p=0,009** |
| IMC<br>< 30 (n=44)<br>≥ 30 (n=33) | 80,8<br>82,2 | p=0,552 |
| Núm. Cirugías previas<br>1 (n=48)<br>≥ 2 (n=32) | 83,4<br>77,9 | **p=0,031** |
| Defecto óseo femoral<br>I,II,IIIA (n=63)<br>IIIB (n=17) | 82,6<br>73,5 | **p=0,005** |
| Presencia de stress shielding<br>Si (n=28)<br>No (n=52) | 81,2<br>81,5 | p=0,922 |
| Complicaciones<br>Si (n=21)<br>No (n=56) | 76,3<br>83 | **p=0,024** |

El 87% de los pacientes se mostraron satisfechos con la cirugía y el 80,5% manifestó no tener dolor en sus actividades cotidianas. Del total de 77 pacientes, 38 deambulaban sin asistencias mecánicas, 17 con ayuda de un bastón/muleta, 18 con andador o dos muletas y 4 eran incapaces de deambular.

**Resultados radiológicos.** Tres de los 80 vástagos (3,7%) desarrollaron un aflojamiento aséptico con un hundimiento superior a 5mm en las radiografías estándar, obteniendo una correcta osteointegración en los 77 restantes (96,3%). Dos de los tres casos de aflojamiento se dieron en fémures con defecto Paprosky Tipo IIIB y uno en IIIA. Dos fueron reintervenidos mediante revisión femoral con vástago de mayor diámetro y el tercero rechazó una nueva cirugía (Fig. 1).

Hubo 28 casos (35%) que desarrollaron una osteopenia del fémur proximal por stress shielding sin que ello tuviese una traducción clínica significativa (2). Objetivamos la aparición de osificaciones heterotópicas en 15 casos (18,7%): ocho tipo I de Brooker, dos tipo II, tres tipo III y dos tipo IV. Ningún paciente precisó ser reintervenido por este motivo.

**Complicaciones.** Diecinueve pacientes (24,7%) sufrieron un total de 20 complicaciones. Entre las complicaciones intraoperatorias, obtuvimos nueve (11,2%) fracturas (una tipo C de Vancouver tratada mediante placa bloqueada, seis fracturas de fémur proximal tratadas mediante cerclajes (Fig. 2), y dos perforaciones de la cortical anterior que no requirieron ningún procedimiento añadido). En cuanto a las complicaciones dadas tras la cirugía, incluimos una (1,2%) fractura postoperatoria B1 de Vancouver tratada con placa atornillada y cerclajes; cinco casos (6,2%) de luxación (tres tratados mediante reducción cerrada y dos mediante revisión acetabular con cotilo de doble movilidad); dos (2,5%) casos de drenaje persistente de la herida quirúrgica solucionados mediante desbridamiento y antibioterapia empírica; y tres casos (3,7%) de infección crónica que requirieron revisión en dos tiempos. De los tres casos de infección crónica, dos ocurrieron en pacientes cuya etiología para la revisión femoral fue un recambio séptico; el otro tuvo lugar en un paciente inmunodeprimido por VIH.

Los pacientes que sufrieron complicaciones intra o postoperatorias alcanzaron un peor resultado funcional que los no complicados (Harris Score de 76,3 y 83 puntos, respectivamente) (Tabla II).

**Análisis de supervivencia.** Considerando como fracaso la retirada del vástago por aflojamiento aséptico, 2 de los 80 casos (2,5%) precisaron ser revisados durante el periodo de seguimiento obteniendo una supervivencia acumulada del 96,1% (IC 95%, 90,4% a 100%) a los 10 años (Fig. 3A)..

La tasa de supervivencia del implante femoral considerando como evento final la retirada del mismo por cualquier razón fue del 89,9% (IC 95%, 80,5% a 99,3%) a los 10 años (Fig. 3B).

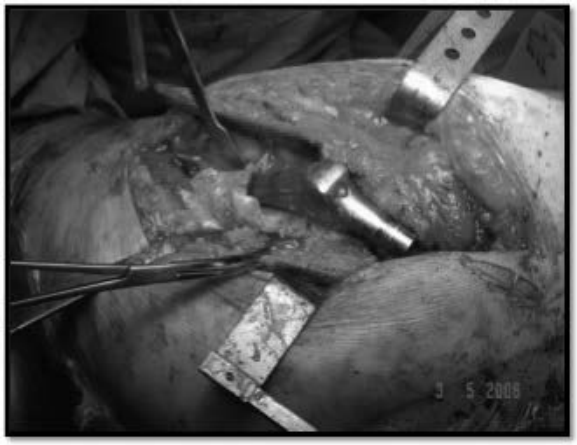

**Figura 2.** Complicación intraoperatoria: fractura de fémur proximal.

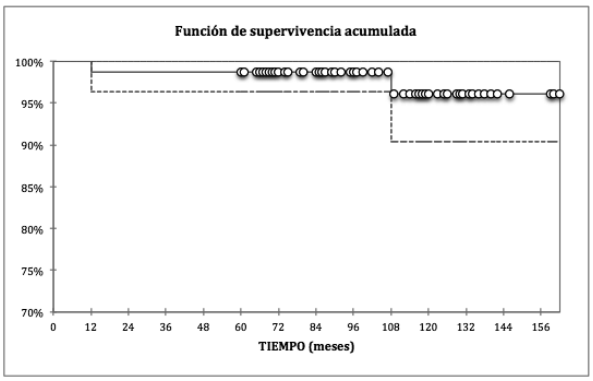


**Figura 3A.** Curva de supervivencia acumulada de Kaplan Meier considerando como fracaso la retirada del vástago por aflojamiento aséptico.

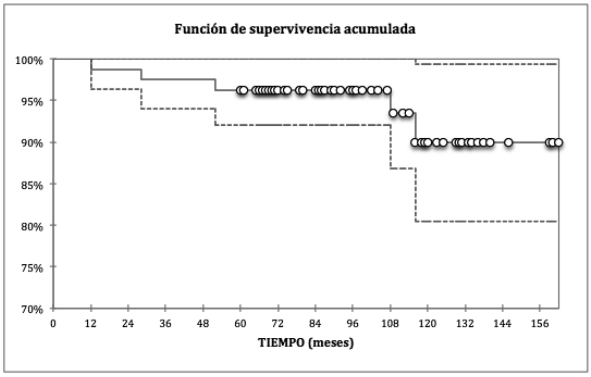


**Figura 3B.** Curva de supervivencia acumulada de Kaplan Meier considerando como fracaso la retirada del vástago por cualquier razón.

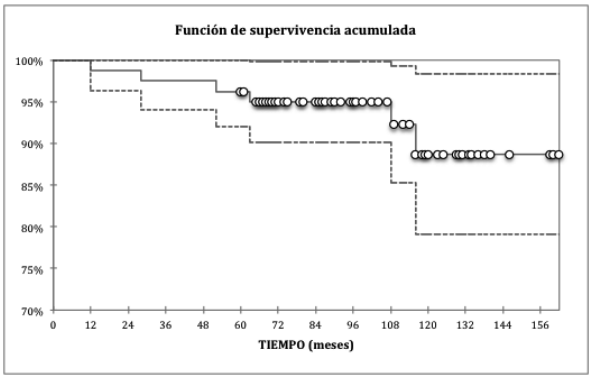


**Figura 3C.** Curva de supervivencia acumulada de Kaplan Meier considerando como fracaso la revisión del vástago por cualquier motivo o migración del mismo superior a 5mm.

La supervivencia con la revisión del vástago por cualquier motivo o migración del mismo superior a 5mm como fracasos fue del 88,7% (IC 95%, 79,1% a 98,3%) a los 10 años (Fig. 3C). No objetivamos una disminución de la tasa de supervivencia desde los 9,6 años postoperatorios hasta el final del seguimiento.

## Discusión

La cirugía de revisión femoral constituye un procedimiento complejo en el que la elección del tipo adecuado de implante resulta fundamental. La combinación de un defecto óseo proximal, los cambios anatómicos en el fémur y el debilitamiento del stock óseo restante requiere de una estrategia de revisión dirigida a restaurar la reserva ósea o a baipasear el defecto obteniendo una fijación diafisaria distal.

Se han utilizado múltiples técnicas de reconstrucción femoral e implantes de revisión y no todos han tenido éxito. Estudios a largo plazo demuestran que la revisión con implantes cementados obtiene resultados pobres[13-15], con elevadas tasas de aflojamiento y migración del vástago provocadas por una pobre interdigitación mecánica del cemento en el hueso huésped[15,16]. Los resultados obtenidos mediante el uso de vástagos no cementados con recubrimiento poroso proximal tampoco son esperanzadores, asociando tasas de revisión por aflojamiento aséptico superiores al 40% a corto plazo[17]. Ello es debido a que el defecto óseo proximal presente en la mayoría de las cirugías de revisión impide la obtención de una fijación primaria estable, así como de una correcta integración biológica a largo plazo[17-19].

Los vástagos cilíndricos con recubrimiento poroso completo permiten al cirujano baipasear el defecto óseo femoral proximal obteniendo la fijación a nivel del istmo. Algunos diseños como el utilizado en nuestra serie incorporan un collarete proximal con el fin de incrementar la estabilidad axial, y mejorar la transmisión de fuerzas al cálcar femoral lo cual es de mayor importancia con este tipo de vástago que con los diseños cónicos. En nuestra serie, observamos una tasa de osteointegración del 96,3% de los casos. Otros autores presentan tasas de osteointegración de entre el 82% y 97%, en éstos estudios, de la misma manera que en el presentado, se excluyen defectos óseos tipo IV de Paprosky[20-22]. Weeden y Paprosky, presentan una tasa de aflojamiento aséptico del 21% en pacientes con defectos óseos tipo IIIB[22]. En nuestra serie, un total de tres pacientes de los 46 (6,5%) con defectos óseos tipo III presentaron un aflojamiento del vástago (dos aflojamientos en defectos tipo IIIB y uno aflojamiento un defecto tipo IIIA). Sporer y Paprosky, sugieren en su trabajo que los fracasos dados en pacientes con defectos óseos mayores son debidos a la dificultad de lograr una estabilidad o fijación primaria inicial[23]. Además, concluyen que el uso de vástagos con un diámetro mayor a 18mm, es un factor de riesgo para el fracaso de la osteointegración de los vástagos monobloque cilíndricos. De la misma manera, Garbuz, sugiere que los vástagos cónicos acanalados son los indicados para aquellos casos en los que no es posible conseguir 4-5 cm de contacto diafisario o si el diámetro del vástago ha de ser mayor a 18 mm[24]. Éstos vástagos se caracterizan por una estructura cónica que favorece una fijación axial combinada con la estabilidad rotacional dada por la estructura acanalada[25-27]. En nuestra serie, el mayor diámetro utilizado fue de 17 mm en dos casos con un defecto óseo mayor en fémur proximal.

Las fracturas intraoperatorias y las perforaciones del fémur son la complicación más frecuente en la cirugía de revisión femoral no cementada[28], con tasas del 9 al 46%[29-31]. Experimentamos dicha complicación en nueve casos (11,25%), todas ellas dadas en defectos femorales tipo III. Dada la alta tasa de fracturas femorales, se refuerza la necesidad de una exposición femoral óptima y una inserción muy cuidadosa del vástago. Para minimizar ésta complicación, Weeden y Paprosky recomiendan el uso de vástagos lo más cortos posibles que eviten el arco femoral, siempre y cuando sea posible obtener una adecuada fijación primaria[22]. En nuestra serie, de los 46 casos con defectos óseos tipo III, únicamente en el 43% de ellos han sido utilizados los vástagos del mayor tamaño, estando disponibles los tamaños 155 mm, 205 mm y 255 mm (Tabla I).

Aunque han sido reportado casos con rotura del vástago en pacientes con defectos óseos severos, no encontramos ésta complicación en nuestra serie. Busch[32], en su serie de 219 revisiones con vástagos cilíndricos de recubrimiento completo, identifica 5 roturas del vástago (2,3%). Las asocia a un defecto de soporte óseo proximal, a un IMC>30 y al uso de osteotomías trocantéricas ampliadas (OTA). Las tensiones más altas dadas en el vástago son a nivel del sitio de la osteotomía, por lo que el uso de aloinjerto estructural reducirá la tensión en el vástago un 48%, recomendando ésta técnica en pacientes con un defecto óseo severo asociado a un OTA. En nuestra serie, realizamos 19 osteotomías ampliadas, siendo reparada en todos los casos mediante cerclajes, asociados en tres ocasiones a placa de grandes fragmentos y en 11 a aloinjerto estructural de banco (Fig. 1).

El *stress-shielding* no ha constituido un problema significativo en nuestro estudio, estando presente en el 35% de los casos. Las series disponibles en la bibliografía, presentan una tasa de dolor en el muslo de hasta el 10%[6]. En nuestra serie, siete pacientes (8,75%) presentaron dolor a nivel del muslo. Presente en dos de los tres vástagos aflojados (66%) y en cinco de los vástagos osteointegrados (6,7%), podemos equipar estos resultados a los presentados por Moreland y Moreno[33], con dolor en el muslo en el 7% de los vástagos estables, en el 16% con fijación fibrosa estable y en el 75% de los aflojados. Esta complicación ha sido clásicamente

atribuida al endocrecimento óseo, al diámetro y a la longitud del vástago[34].

Obtuvimos una supervivencia acumulada del 96,1% a 10 años si consideramos como fracaso la retirada del vástago por aflojamiento aséptico del vástago, y del 88,7% si consideramos fracaso la re-intervención quirúrgica por cualquier otra causa o la migración del vástago mayor a 5 mm. Esta tasa de supervivencia es comparable a la presentada por otros autores[5,28,35], siendo ésta serie la más extensa y con mayor seguimiento disponible en la bibliografía española.

En cuanto a las limitaciones de nuestro estudio, en primer lugar, se trata de una serie de casos analizada de manera descriptiva y retrospectiva en la cual no hemos realizado un estudio comparativo con otra técnica quirúrgica, por lo cual está sujeto a las limitaciones que este tipo de estudio produce. Por otra parte, no controlamos las variables de interacción y confusión, por lo que las diferencias halladas en los resultados pueden deberse a causas distintas al tratamiento quirúrgico. Como ventajas de este estudio consideramos que el número de casos y su heterogeneidad es representativo para una unidad que atienda este tipo de cirugía de manera habitual.

## Conclusiones

Coincidiendo con la literatura actual, pensamos que los vástagos monobloque de recubrimiento completo proporcionan una fijación firme y estable en cirugía de revisión femoral, con buenos resultados a largo plazo. En cambio, los peores resultados funcionales y mayor tasa de revisión obtenidos en pacientes con defectos óseos mayores (tipo IIIB y IV de Paprosky), hace que sean valoradas otro tipo de opciones para dichos casos, como los vástagos cónicos estriados tipo Wagner, técnicas cementadas sobre injerto impactado o prótesis tumorales. En los últimos 7 años ha aumentado el uso de los implantes modulares por su capacidad de conseguir fijación primaria proximal y distal de manera independiente, así como una óptima versión y un correcto offset tanto vertical como lateral[25]. Sin embargo, la modularidad no está exenta de riesgos, con fracasos de hasta el 20%, destacando la corrosión a nivel del sitio de unión de los componentes proximal y distal y la rotura[24,36]. Debido a ello, actualmente existe un renovado interés en la utilización de los implantes monobloque, tanto cilíndricos de recubrimiento completo como cónicos acanalados[25].

## Bibliografía


**1. Kurtz S, Ong K, Lau E, Mowat F, Halpern M.** Projections of primary and revision hip and knee arthroplasty in the United States from 2005 to 2030. J Bone Joint Surg Am 2007; 89:780-5.

**2. Ong KL, Mowat FS, Chan N, Lau E, Halpern MT, Kurtz SM.** Economic burden of revision hip and knee arthroplasty in Medicare enrollees. Clin Orthop Relat Res 2006; 446:22-8.

**3. Amanatullah DF, Howard JL, Siman H, Trousdale RT, Mabry TM, Berry DJ.** Revision total hip arthroplasty in patients with extensive proximal femoral bone loss using a fluted, tapered, modular femoral component. Bone Joint J 2015; 97:312-7.

**4. Sheth NP, Nelson CL, Paprosky WG.** Femoral bone loss in revision total hip arthroplasty: evaluation and management. J Am Acad Orthop Surg 2013; 21:601-2.

**5. Thomsen PB, Jensen NJF, Kampmann J, Hansen TB.** Revision hip arthroplasty with an extensively porous-coated stem-excellent long-term results also in severe bone stock loss. Hip Int 2013; 23:353-8.

**6. O'Shea K, Quinlan JF, Kutty S, Mulcahy D, Brady OH.** The use of uncemented extensively porous-coated femoral components in the management of Vancouver B2 and B3 periprosthetic femoral fractures. J Bone Joint Surg Br 2005; 87:1617-21.

**7. Brady OH, Garbuz DS, Masri BA, Duncan CP.** Classification of the hip. Orthop Clin North Am 1999; 30:215-20.

**8. Sambandam SN, Duraisamy G, Chandrasekharan J, Mounasamy V.** Extended trochanteric osteotomy: current concepts review. Eur J Orthop Surg Traumatol 2016; 26(3):231-45.

**9. Harris WH.** Traumatic arthritis of the hip after dislocation and acetabular fractures: treatment by mold arthroplasty. An end-result study using a new method of result evaluation. J Bone Joint Surg [Am] 1969; 51-A:737-55.

**10. Engh CA, Massin P, Suthers KE.** Roentgenographic assessment of the biologic fixation of porous-surfaced femoral components. Clin Orthop Relat Res 1990; 257:107-28.

**11. Engh CA, Bobyn JD.** The influence of stem size and extent of porous coating on femoral bone resorption after pri- mary cementless hip arthroplasty. Clin Orthop Relat Res 1988; 231:7-28.

**12. Brooker AF, Bowerman JW, Robinson RA, Riley LH Jr.** Ectopic ossification following total hip replacement. Incidence and a method of classification. J Bone Joint Surg Am 1973; 55:1629-32.

**13. Mulroy WF, Harris WH.** Revision total hip arthroplasty with the use of so-called second-generation cementing techniques for aseptic loosening of the femoral component. A fifteen-year-average follow-up study. J Bone Joint Surg Am 1996; 78:325-30.

**14. Kavanagh BF, Ilstrup DM, Fitzgerald RH.** Revision total hip arthroplasty. J Bone Joint Surg Am 1985; 67:517.

**15. Pellicci PM, Wilson PD Jr, Sledge CB, Salvati EA, Ranawat CS, Poss R, y cols.** Long-term results of revision total hip replacement. J Bone Joint Surg Am 1985; 67: 513-6.

**16. Franzen H, Toksvig-Larsen S, Lidgren L, Onnerfält R.** Early migration of femoral components revised with impacted cancellous allografts and cement. A preliminary report of five patients. J Bone Joint Surg Br 1995; 77: 862-4.

**17. Berry DJ, Harmsen WS, Ilstrup D, Lewallen DG, Cabanela ME.** Survivorship of uncemented proximally porous-coated femoral components. Clin Orthop Relat Res 1995; 319:168-77.

**18. Mulliken B, Rorabeck C, Bourne R.** Uncemented revisión total hip arthroplasty: a 4- to 6-year review. Clin Orthop Relat Res 1995; 325:156-62.

**19. Malkani A, Lewallen D, Cabanela M, Wallrichs SL.** Femoral component revision using an uncemented, proximally coated, long-stem prosthesis. J Arthroplasty 1996; 11(4):411-8.

**20. Della Valle CJ, Paprosky WG.** Classification and an algorithmic approach to the reconstruction of femoral deficiency in revision total hip arthroplasty. J Bone Joint Surg Am 2003; 85(suppl 4):1-6.

**21. Krishnamurthy AB, MacDonald SJ, Paprosky WG.** 5- to 13-year follow-up study on cementless femoral components in revision surgery. J Arthroplasty 1997;12:839-47.

**22. Weeden SH, Paprosky WG.** Minimal 11-year follow-up of extensively porous-coated stems in femoral revision total hip arthroplasty. J Arthroplasty 2002; 17(suppl 1):134-7.

**23. Sporer SM, Paprosky WG.** Revision total hip arthroplasty: the limits of fully coated stems. Clin Orthop 2003; 417:203-9.

**24. Garbuz DS, Toms A, Masri BA, Duncan CP.** Improved out- come in femoral revision arthroplasty with tapered fluted modular titanium stems. Clin Orthop Relat Res 2006; 453:199- 202.

**25. Van Houwelingen AP, Duncan CP, Masri BA, Greidanus NV, Garbuz DS.** High survival of modular tapered stems for proximal femoral bone defects at 5 to 10 years followup. Clin Orthop Relat Res 2013; 471:454-62.

**26. Fink B, Urbansky K, Schuster P.** Mid term results with the curved modular tapered, fluted titanium Revitan stem in revision hip replacement. Bone Joint J 2014; 96:889-95.

**27. Regis D, Sandri A, Bonetti I.** Long-term results of femoral revision with the Wagner Self-Locking stem. Surg Technol Int 2013; 23:243-50.

**28. Lachiewicz PF, Soileau ES.** What is the survivorship of fully coated femoral components in revision hip arthroplasty? Clin Orthop Relat Res 2015; 473:549-54.

**29. Chappell JD, Lachiewicz PF.** Fracture of the femur in revision hip arthroplasty with a fully porous-coated component. J Arthroplasty 2005; 20:234-8.

**30. Egan KJ, DiCesare PE.** Intra-operative complications of revision hip arthroplasty using fully porous coated straight cobalt-chrome femoral stem. J Arthroplasty 1995; 10:45-50.

**31. Paprosky WG, Greidanus NV, Antoniou J.** Minimum 10-year-results of extensively porous-coated stems in revision hip arthroplasty. Clin Orthop Relat Res 1999; 369:230-42.

**32. Busch CA, Charles MN, Haydon CM, Bourne RD, Rorabeck CH, Macdonald SJ, y cols.** Fractures of distally-fixed femoral stems after revision arthroplasty. J Bone Joint Surg Br 2005; 87:1333-6.

**33. Moreland JR, Moreno MA.** Cementless femoral revision arthroplasty of the hip: minimum 5 years followup. Clin Orthop Relat Res 2001:393:194-201.

**34. Ng FY, Chiu KY, Yau WP, Ng TP, Tang WM.** Extensively coated femoral components in revision hip arthroplasty: followup study of 23 patients. J Orthop Surg 2004; 12:168-72.

**35. Hamilton WG, Cashen DV, Ho H, Hopper RH, Engh CA.** Extensively porous-coated stems for femoral revision. A choice for all seasons. J Arthroplasty 2007; 22(1):106-10.

**36. Konan S, Garbuz DS, Masri BA, Duncan CP.** Non-modular tapered fluted titanium stems in hip revision surgery. Bone Joint J 2014; 96:56-59.

# Utilización del manguito de isquemia en Artroplastia Total de Rodilla. Práctica habitual en la Comunidad Valenciana y revisión bibliográfica.

E.J. GARGALLO VERGE, D. MIFSUT MIEDES, E. GILABERT DAPENA, V. CLIMENT PÉRIS, A. ÁLVAREZ LLANAS, J.C. MARTÍNEZ ALGARRA, L. FERRARO ESPARZA, I.R. FARGUETA ROIG, M. STRAUCH, J. BAEZA OLIETE, M.A. VALERO QUERALT.

GRUPO DE ESTUDIO SOBRE ARTROPLASTIA TOTAL DE RODILLA DE LA COMUNIDAD VALENCIANA.

**Resumen.** El objetivo de este trabajo es conocer cuál es la práctica clínica habitual en relación al uso del manguito de isquemia en la Artroplastia total de rodilla (ATR), en los Hospitales de la Comunidad Valenciana, y realizar una revisión bibliográfica y actualización del tema. Realizamos un estudio observacional descriptivo, basado en la recogida de datos obtenidos mediante una encuesta realizada a facultativos especialistas en Cirugía Ortopédica y Traumatología en 9 hospitales públicos de la Comunidad Valenciana. Un 96,9 % de los cirujanos encuestado refería implantar sus prótesis empleando manguito de isquemia, mientras que un 3,1 % no lo usaba. Entre aquellos que lo empleaban (96,9 %), un 57,8 % prefería hincharlo antes de pintar el campo quirúrgico, mientras que un 39,1 % lo hacía una vez ya está pintado el campo quirúrgico. En cuanto a la retirada de la isquemia un 29,7 % de los encuestados refería retirarla antes de finalizar la intervención para poder valorar el grado de sangrado y realizar coagulación de los vasos sangrantes antes del cierre de la herida, mientras que el 70,3 % la mantenía hasta después de colocar el vendaje compresivo. Como resultado de la bibliografía consultada, no existe evidencia suficiente para hacer una recomendación sobre el uso o no de manguito de isquemia.

The aim of this study is to know which is the routine clinical practice related to the use of ischemic tourniquet in total knee arthroplasty (TKA) in hospitals of Comunidad Valenciana and to make a Literature review.

**Summary.** The aim of this study is to know which is the routine clinical practice related to the use of ischemic tourniquet in total knee arthroplasty (TKA) in hospitals of Comunidad Valenciana and to make a Literature review. We performed a retrospective, descriptive, observational study based on questioner surveys of specialists in Orthopedic Surgery and Traumatology in 9 public Hospitals of Comunidad Valenciana 96, 9% of surgeons preferred the use of ischemic tourniquet in protheses implantation, versus 3,1% who did not. Among those who used Ischemic tourniquet, 57,8% preferred to inflate it before establishing a sterile field versus 39,1% who inflated the tourniquet once the sterile field was established. As for the tourniquet withdrawal, 29,7% of respondents preferred to perform it before the end of intervention in order to assess the blood flow and coagulate bleeding vessels before wound closure, while 70,3% kept the tourniquet until the compression bandage was applied. There is not enough evidence in literature to recommend or not the use of ischemia tourniquet.

Correspondencia:
Damián Mifsut Miedes
Servicio de Cirugía Ortopédica y Traumatología.
H. Malva-rosa
C/ Isabel de Villena 2.
46011 Valencia
reco.sotocav@gmail.com

## Introducción

El incremento progresivo del número de personas que alcanzan una edad avanzada ha traído consigo que el número de procedimientos encaminados a lograr una mayor calidad de vida en la población se incremente, y entre ellos se encuentra la artroplastia total de rodilla (ATR). El uso de manguito de isquemia es una práctica muy extendida durante la realización de artroplastias totales de rodilla, pues permite una mejor visualiza-

ción durante la intervención, facilita la cementación y disminuye las pérdidas sanguíneas[1, 2]. Por el contrario, su empleo también se ha relacionado con una amplia variedad de complicaciones entre las que destacan las lesiones neurológicas, el aumento del dolor postoperatorio, el retraso en la cicatrización de las heridas y el incremento de eventos trombóticos[3]. Con el objetivo de reducir esta complicaciones, algunos cirujanos han planteado realizar la cirugía sin utilizar el manguito de isquemia, o en caso de emplearlo, disminuir el tiempo de uso, bien retrasando su inflado hasta después de tener pintado el campo quirúrgico o retirándolo precozmente antes del cierre de la herida quirúrgica[4,5]. El objetivo de este trabajo es conocer mediante la realización de una encuesta cual es la práctica clínica habitual en relación al uso del manguito de isquemia en la ATR en los Hospitales de la Comunidad Valenciana, y realizar una revisión bibliográfica y actualización del tema.

## Material y métodos

Realizamos un estudio observacional descriptivo, basado en la recogida de datos obtenidos mediante una encuesta realizada a facultativos especialistas en Cirugía Ortopédica y Traumatología, que realizan artroplastias de rodilla en un total de 9 hospitales públicos de la Comunidad Valenciana.

Para ello, en el cuarto trimestre de 2017 se distribuyó un cuestionario entre los cirujanos que aceptaron participar en el estudio (Fig. 1), en el que se preguntaba entre otras cuestiones cuál era su práctica clínica habitual respecto a diversos aspectos referidos al uso o no de isquemia durante la intervención.

Se recogieron un total de 64 encuestas cumplimentadas correctamente, se elaboró una hoja de cálculo Excel con los datos y se realizó un análisis descriptivo de los mismos.

Se realizó una búsqueda y revisión bibliográfica de los trabajos publicados en los últimos 5 años relativos a los distintos aspectos motivo del estudio incluyendo estudios clínicos, meta-análisis y revisiones sistemáticas, artículos de actualización y guías de práctica clínica.

## Resultados

De las 64 encuestas analizadas, el 64,1 % correspondían a cirujanos con ejercicio en hospitales terciarios y el 35,9 % a cirujanos con ejercicio en Hospitales comarcales.

La mayoría de los cirujanos (89,1%) implantaban entre 10 y 50 artroplastias totales de rodilla al año, un 6,3 % menos de 10 al año y un 4,7 % , más de 50.

En cuanto al uso de manguito de isquemia, un 96,9 % de los cirujanos encuestados refería implantar sus prótesis empleando manguito de isquemia, mientras que un 3,1 % no lo usaba (Fig. 2).

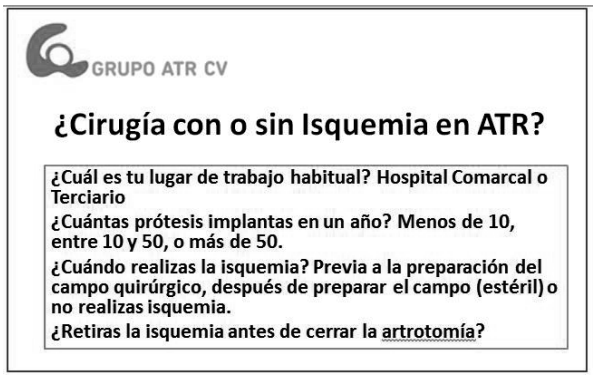


**Figura 1.** Cuestionario para el estudio del uso del manguito de isquemía en ATR.




**Figura 2.** Relación de cirujanos que utilizaban o no isquemia en la cirugía de ATR.

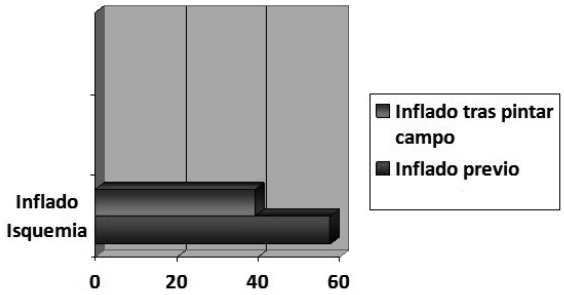


**Figura 3.** Relación de cirujanos que realizaban el inflado del manguito de isquemia previo o tras pintar el campo quirúrgico.

Entre aquellos que lo empleaban (96,9 %), un 57,8 % prefería hincharlo antes de pintar el campo quirúrgico, mientras que un 39,1 % lo hacía una vez ya esta pintado el campo quirúrgico (Fig. 3). En cuanto a la retirada de la isquemia un 29,7 % de los encuestados refería retirarla antes de finalizar la intervención para poder valorar el grado de sangrado y realizar coagulación de los vasos sangrantes antes del cierre de la herida, mientras que el 70,3 % la mantenía hasta después de colocar el vendaje compresivo (Fig. 4).

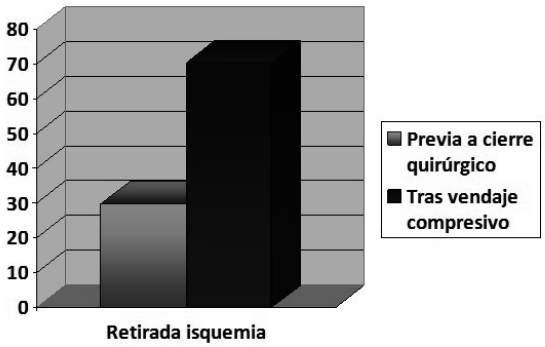


**Figura 4.** Relación de cirujanos que retiraban la isquemia antes del cierre quirúrgico y los que no lo hacían.

## Discusión

El incremento progresivo del número de personas que alcanzan una edad avanzada ha traído consigo que el número de procedimientos encaminados a lograr una mayor calidad de vida en la población se incremente, y entre ellos se encuentra la artroplastia total de rodilla (ATR).

El uso de manguito de isquemia es una práctica muy extendida a nivel mundial durante la realización de artroplastias totales de rodilla. En la encuesta que hemos efectuado el 96,9% de los cirujanos manifestaban utilizarlo, lo que estaría en línea con los resultados mostrados por Berry y Bozic sobre la práctica clínica de los cirujanos de la Asociación Americana de Cirujanos de Cadera y Rodilla[6].

Los beneficios potenciales de usar el manguito de isquemia son una mejor visualización durante la intervención, facilitar la cementación, disminuir las pérdidas sanguíneas y disminuir el tiempo quirúrgico[1,2].

Las complicaciones asociadas al uso del manguito de isquemia son raras; el registro Noruego publica 26 complicaciones en 63.484 prótesis. La complicación más frecuente parece ser la parálisis nerviosa que puede ser debida tanto a la presión directa ejercida por el manguito como a la hipoxia relacionada con la isquemia[7-9]. Otras complicaciones descritas son aparición de ampollas, lesiones neurovasculares, aumento del dolor postoperatorio, retraso en la cicatrización de las heridas, incremento de eventos trombóticos, rabdomiolisis, necrosis de la grasa subcutánea, infección precoz[3]. El uso del torniquete es considerado como uno de los principales factores de riesgo de tromboembolismo, sobre todo en el momento de deshincharlo, por el cambio del estado hemodinámico y la movilización de pequeños trombos desde la extremidad intervenida hacia la aurícula derecha, ventrículo derecho y arteria pulmonar.

Tras la disminución del sangrado de estas intervenciones quirúrgicas con el empleo del ácido tranexámico, y con el objetivo de reducir estas complicaciones, algunos cirujanos se han planteado realizar la cirugía sin utilizar el manguito de isquemia , o en caso de emplearlo , disminuir el tiempo de uso, bien retrasando su inflado hasta después de tener pintado el campo quirúrgico o retirándolo precozmente antes del cierre de la herida quirúrgica

Entre aquellos cirujanos que utilizan torniquete, los hay que prefieren retirarlo antes del cierre de la herida frente a los que prefieren retirarlo tras el cierre de esta .Los partidarios de quitarlo antes sugieren que hacerlo así permite valorar la existencia de lesión vascular (muy rara)[10], disminuye las pérdidas sanguíneas y el dolor postoperatorio, mejora el "*Tracking*" rotuliano y favorece una recuperación funcional más rápida[4,5,11,12].

En relación con la duración de la isquemia se ha visto que a partir de las dos horas se produce disfunción muscular, y que mantenerla más de 150 minutos aumenta significativamente el número y gravedad de las complicaciones[13].

En cuanto a la presión de inflado recomendable depende de muchas variables (edad, tensión arterial, forma y tamaño de la extremidad y del propio manguito, etc.), recomendándose mayoritariamente una presión de llenado 100 -150 mm. Hg superior a la tensión arterial sistólica. Se ha visto en algunos estudios que presiones por encima de 293 mm Hg favorecen la aparición de complicaciones mientras presiones por debajo de 225 mm Hg se relaciona con la ausencia de complicaciones[14]. También existen sistemas de isquemia avanzados capaces de medir la presión de oclusión del miembro (LOP) automáticamente ,con una precisión comparable a la técnica manual. Un margen de seguridad se añade al valor de LOP para cubrir las fluctuaciones en la presión arterial intraoperatoria. Si la LOP es < 130mmHg, el margen de seguridad es de 40 mmHg; para una LOP 131-190mmHg, el margen es de 60 mmHg; y si la LOP es > 190 mmHg, el margen es de 80 mmHg[15].

En lo que respecta al sangrado de la herida, los partidarios de quitar el torniquete antes del cierre indican que esto permite visualizar los puntos sangrantes y coagularlos, mientras que los detractores indican que es imposible visualizar todos los puntos sangrantes, y que esto alarga la duración de la intervención, favoreciendo las pérdidas sanguíneas perioperatorias.

En cuanto al dolor postoperatorio solo hemos encontrado un estudio[4] en el que el dolor postoperatorio fue significativamente más bajo en el grupo de pacientes en los que liberaba la isquemia antes del cierre de la herida, respecto a los que se hacía tras esta.

Un apartado de especial mención es la influencia de la utilización del manguito de isquemia en la calidad de la cementación de la prótesis. Es bien sabido que el aumento de la fuerza de fijación inicial del componente tibial es un factor esencial que influye en la estabilidad y durabilidad del implante. Por lo tanto, la penetración del cemento durante el proceso de implantación es de suma importancia para crear una unión ideal entre ce-

mento y hueso y, por lo tanto, la máxima resistencia de fijación[16-18]. Dicha resistencia de fijación en los componentes tibiales cementados depende de varios factores: la profundidad de la penetración del cemento y la resistencia ósea inherente. Lombardi y cols.[19] informan que las revisiones secundarias al aflojamiento aséptico se deben a una penetración inadecuada del cemento. Estudios previos investigaron la profundidad adecuada de penetración del cemento, y la más conocida, Walker y cols.[16] sugiere que la profundidad óptima de penetración del cemento es de 3 a 4 mm para la fijación máxima de la interfaz cemento-hueso. Se sabe que se requieren de 2 a 3 mm de penetración de cemento para alcanzar las primeras trabéculas transversales[20-21]. Hofmann y cols. (22) determinaron una profundidad de penetración total de 2.69 mm para todas las zonas en 109 pacientes, y en un estudio de Schlegel y cols.[18] la profundidad de penetración varió de 0.67 a 3.46 mm.

Muchos métodos han sido probados para mejorar la penetración del cemento, como se ve en la literatura[23,24]. Banwart y cols.[25] demostraron que eliminar el exceso de líquidos y grasa antes de la cementación puede mejorar la penetración.

El tema que nos ocupa, el uso de torniquetes es otro método que se ha empleado para preservar el campo de cementación donde el sangrado excesivo puede tener un efecto adverso en la penetración[26], y Juliusson y cols.[27] encontraron que la presencia de circulación sanguínea disminuyó la penetración del cemento en el hueso trabecular en aproximadamente el 50%. Breusch y cols. [28] encontraron una mejor penetración en el hueso trabecular cuando se utilizó cemento de alta viscosidad en comparación con el cemento de baja viscosidad. Miller y cols.[24] especularon que los coágulos de sangre que se interponen entre el cemento y el hueso podrían desempeñar un papel importante en la pérdida de la fijación y podrían contribuir al aflojamiento clínico final del implante cementado. En 2017, Ozkunt O y cols.[29], intentaron determinar la diferencia entre la profundidad de penetración del cemento entre los tiempos de uso de torniquetes largos o cortos y el no uso de un torniquete. En su estudio, no encontraron diferencias significativas en la penetración entre los 3 grupos en el control postoperatorio temprano. En comparación con la literatura, hay estudios que muestran que el uso de torniquetes mejora la penetración del cemento[30,31], así como, estudios que demuestran que el uso de torniquete no tiene un efecto significativo en la penetración del cemento[32,33].

Nuestro estudio tiene limitaciones, pues no incluye a cirujanos de todos los hospitales de la Comunidad Valenciana y el número de cirujanos participantes es limitado (n: 64) pero, permite una aproximación preliminar al conocimiento de nuestra práctica clínica habitual.

## Conclusiones

- La práctica clínica habitual, tanto en nuestro medio como a nivel mundial, es el uso del manguito de isquemia para la realización de la ATR.
- La aparición de complicaciones relacionadas con su uso durante la realización de una ATR es muy poco frecuente.
- No existen actualmente pautas claramente definidas en cuanto a cuál es el tiempo máximo que puede mantenerse aplicado el manguito ni cuál es la máxima presión de llenado tolerable (lo recomendado habitualmente 100-150 mmHg por encima de la tensión arterial sistólica y menos de 150 minutos). Los manguitos controlados por la presión arterial durante la cirugía podrían mejorar el resultado.
- No existen diferencias en los resultados en cuanto a retirarlo antes o después del cierre de la herida y la colocación del vendaje, y tampoco diferencias significativas en colocarlo solo en el momento de la cementación.

## Bibliografía


**1. Jiang FZ , Zhong HM , Hong YC, Zhao GFs.** Use of a tourniquet in total knee arthroplasty: a systematic review and meta-analysis of randomized controlled trials. J Orthop Sci 2015; 20:110-23.

**2. Wakankar HM, Nicholl JE, Koka R, Dárcy JC.** The tourniquet in total knee arthroplasty: A prospective, randomized study. J Bone Joint Surg Br 1999; 81:30-3.

**3. Abdel Salam A ,Eyres KS.** Effects of tourniquet Turing total knee arthroplasty. A prospective randomised study. J Bone Joint Surg Br 1995; 77:250-3.

**4. Barwell NJ , Anderson G , Hassan A, Rawlings I.** The effects of early tourniquet release Turing total knee artrhroplasty: a prospective rendomised double blind study. J Bone Joint Surg Br 1997; 79:265-268.

**5. Kvederas G , Porvaneckas N , Andrijauskas A, Svensen CH, Ivaskevicius J, Mazunaititis J, y cols.** A randomized double-blind clinical trial of tourniquet application strategies for total knee arthroplasty . Knee Surg Sports Traumatol Arthrosc 2013; 21:2790-9.

**6. Berry DJ , Bozic Kj.** Current practice patterns in primary hip and knee arthroplasty among members of the American Association of Hip and Knee Surgeons. J Arthroplasty 2010; 25:2-4.

**7. Shaw JA, Murray DG. T**he relationship between tourniquet pressure and the underlying soft-tissue presssure in the thigh. J Bone Joint Surg 1982; 64A:1148-52.

**8. Newman RJ.** Metabolic effects of tourniquet ischaemia Studies by nuclear magnetic resonante spectroscopy. J Bone Joint Surg 1984; 66:434-40.

**9. Sapega AA , Heppenstall RB, Chance B, Park YS, Sokolow D.** Optimizing tourniquet application and release times in extremity surgery: A biochemical and ultrastructural study. J Bone Joint Surg Am 1985; 67:303-14.

**10. Rand JA. V**ascular complications of total knee arthroplasty. Report of three cases. J Arthroplasty 1987; 2:89-93.

**11. Page MH, Shepherd BD, Harrison JM.** Reduction of blood loss in knee arthroplasty. Aust n Z J Surg 1984; 54: 141-4.

**12. Marson BM, Tokish JT. T**he effect of a tourniquet on intraoperative patellofemoral Trucking Turing total knee artrhroplasty. J Arthroplasty 1999;14: 197-9.

**13. Jorgensen HR.** Myoglobin release alter tourniquet ischemia. Acta Orthop Scand 1987; 58:554-6.

**14. Olivecrona C, Blomfeldt R, Ponzer S, Stanford BR, Nilsson BY.** Tourniquet cuff pressure and nerve injury in knee arthroplasty in a bloodless field: a neurophysiological study. Acta Orthop Scand 2013; 84:159-64.

**15. Fitzgibbons PG, Digiovanni C, Hares S, Akelman E.** Safe tourniquet use: a review of the evidence. J Am Acad Orthop Surg 2012; 20:310-9.

**16. Walker PS, Soudry M, Ewald FC, McVickar H.** Control of cement penetration in total knee arthroplasty. Clin Orthop Relat Res 1984; 185 :155-64.

**17. Janssen D, Mann KA, Verdonschot N.** Micro-mechanical modeling of the cement-bone interface: the effect of friction, morphology and material properties on the micromechanical response. J Biomech 2008; 41: 3158-63.

**18. Schlegel UJ, Bishop NE, Puschel K, Morlock MM, Nagel K.** Comparison of different cement application techniques for tibial component fixation in TKA. Int Orthop 2015;39:47-54.

**19. Lombardi AV, Jr, Mallory TH, Staab M, Herrington SM.** Particulate debris presenting as radiographic dense masses following total knee arthroplasty. J Arthroplasty 1998; 13:351-5.

**20. Lutz MJ, Pincus PF, Whitehouse SL, Halliday BR. T**he effect of cement gun and cement syringe use on the tibial cement mantle in total knee arthroplasty. J Arthroplasty 2009; 24:461-7.

**21. Walker PS, Greene D, Reilly D, Thatcher J, Ben-Dov M, Ewald FC.** Fixation of tibial components of knee prostheses. J Bone Joint Surg Am 1981; 63:258-67.

**22. Hofmann AA, Goldberg TD, Tanner AM, Cook TM.** Surface cementation of stemmed tibial components in primary total knee arthroplasty: minimum 5-year follow-up. J Arthroplasty 2006; 21:353-7.

**23. Bean DJ, Convery FR, Woo SL, Lieber RL.** Regional variation in shear strength of the bone–polymethylmethacrylate interface. J Arthroplasty 1987; 2:293-8.

**24. Miller MA, Race A, Gupta S, Higham P, Clarke MT, Mann KA. T**he role of cement viscosity on cement-bone apposition and strength: an in vitro model with medullary bleeding. J Arthroplasty 2007; 22:109-16.

**25. Banwart JC, McQueen DA, Friis EA, Graber CD.** Negative pressure intrusion cementing technique for total knee arthroplasty. J Arthroplasty 2000; 15:360-7.

**26. Tai TW, Lin CJ, Jou IM, Chang CW, Lai KA, Yang CY. T**ourniquet use in total knee arthroplasty: a meta-analysis. Knee Surg Sports Traumatol Arthrosc 2011; 19:1121-30.

**27. Juliusson R, Flivik G, Nilsson J, Ryd L, Onnerfält R.** Circulating blood diminishes cement penetration into cancellous bone. In vivo studies of 21 arthrotic femoral heads. Acta Orthop Scand 1995; 66:234-8.

**28. Breusch S, Heisel C, Muller J, Borchers T, Mau H.** Influence of cement viscosity on cement interdigitation and venous fat content under in vivo conditions: a bilateral study of 13 sheep. Acta Orthop Scand 2002; 73:409-15.

**29. Ozkunt O, Sariyilmaz K, Cam Gemalmaz, Dikici F. T**he effect of tourniquet usage on cement penetration in total knee arthroplasty. A prospective randomized study of 3 methods. Medicine 2018; 97:4:e9668.

**30. Majkowski RS, Bannister GC, Miles AW.** The effect of bleeding on the cement–bone interface. An experimental study. Clin Orthop Relat Res 1994; 299:293-7.

**31. Pfitzner T, von Roth P, Voerkelius N, Mayr H3, Perka C2, Hube R3.** Influence of the tourniquet on tibial cement mantle thickness in primary total knee arthroplasty. Knee Surg Sports Traumatol Arthrosc 2016; 24:96-101.

**32. Molt M, Harsten A, Toksvig-Larsen S.** The effect of tourniquet use on fixation quality in cemented total knee arthroplasty a prospective randomized clinical controlled RSA trial. Knee 2014; 21:396-401.

**33. Vandenbussche E, Duranthon LD, Couturier M, Pidhorz L, Augereau B.** The effect of tourniquet use in total knee arthroplasty. Int Orthop 2002; 26:306-9.

**34. Ruíz MC, Delgado AD.** El uso del manguito de isquemia en COT. Rev. S. And. Traum. y Ort 2015; 33(2/2):09-16.

# Uso de impresión digital 3D con material densidad calcio para la corrección de una deformidad grave de húmero proximal. A propósito de un caso

E. VERA GIMÉNEZ [1], A. GARCÍA LÓPEZ [1], J. NAVARRO-MARTÍNEZ [2], A. MADRIGAL QUEVEDO [1], A. BAILÉN GARCÍA [1], L. GUTIÉRREZ SÁNCHEZ [1].

[1] SERVICIO DE TRAUMATOLOGÍA Y CIRUGÍA ORTOPÉDICA. [2] SERVICIO DE ANESTESIOLOGÍA Y REANIMACIÓN. HOSPITAL GENERAL UNIVERSITARIO DE ALICANTE, ALICANTE, ESPAÑA.

**Resumen.** El uso de la tecnología de impresión digital 3D está demostrando ser muy útil en la planificación quirúrgica en el tratamiento de fracturas y diversos procedimientos ortopédicos. Presentamos la planificación prequirúrgica realizada en un caso de deformidad muy severa de húmero proximal secundario a una epifisiolisis en una niña de 8 años. Se basa en una impresión digital del hueso con material densidad calcio, no teniendo constancia de que se haya utilizado hasta el momento. Esto permite un estudio radiológico previo y una mejor planificación. Dado el éxito alcanzado con esta cirugía, ya que obtuvimos una corrección del ángulo cérvico-diafisario de 72º, ahorro de tiempo quirúrgico y resultado funcional satisfactorio, podemos afirmar que la impresión digital 3D puede considerarse una herramienta de gran utilidad para la planificación de retos quirúrgicos similares. Es especialmente innovador en este caso, el uso de materiales que permiten la comprobación radiológica de nuestro modelo usado para la planificación.

## Use of a 3D printing model with calcium density material for correcting a severe proximal humerus deformity. A case report.

**Summary.** The use of 3D printing technology is very useful in surgery for treating fractures and several other orthopaedic surgeries. In this case we describe the pre-surgical planning of very severe deformity of proximal humerus secondary to an epiphysiolisis in an 8 year old girl with a calcium density model. It is based on a digital printing of the bone with calcium density material, which, to the best of our knowledge, has not been dealt with so far. This has allowed us to carry out a previous radiological analysis and better planning. This surgery has resulted in successful correction and has saved surgical time. The functionality of the patient was improved and a correction of the cervical-diaphyseal angle of 72º was achieved. We believe it can be very useful for planning similar operations. We highlight the use of materials that allow radiological checking as is the case of our model used in planning.

Correspondencia:
Eva Mª Vera Giménez
Servicio de Traumatología y Cirugía Ortopédica
Hospital General Universitario de Alicante
Calle Pintor Baeza, 11
03010 Alicante
Correo electrónico: eva.vera29@gmail.com

### Introducción

Las fracturas de la extremidad proximal de húmero suponen menos de un 5% de las fracturas en niños[1]. La principal característica de este tipo de fracturas es la gran capacidad de remodelado óseo, ya que no debemos olvidar que la fisis proximal del húmero es responsable del 80% de crecimiento en longitud, por lo que la gran mayoría de las fracturas se tratan de forma conservadora. Las complicaciones asociadas a este tipo de fracturas son poco habituales, una de las más comunes es la deformidad en varo del húmero proximal.

El húmero varo es una enfermedad con una baja incidencia de presentación. Se asocia a fracturas neonatales o en niños menores de 5 años. Lo característico de esta deformidad es un incremento en la angulación en varo del húmero proximal y acortamiento en longitud del miembro. Esto es consecuencia de una destrucción

de la fisis medial, manteniéndose intacta la fisis lateral que continúa creciendo, lo que termina desarrollando una deformidad en varo del húmero proximal. Para su corrección, en los casos avanzados donde no se puede hacer una resección de la barra fisaria, es necesario la realización de una osteotomía electiva valguizante. La corrección de una consolidación viciosa de húmero proximal en la edad pediátrica mediante una osteotomía supone un reto quirúrgico.

Se han descrito diversos métodos de osteotomía valguizante, seguida de inmovilización con yesos, fijación con cerclajes, agujas, incluso con placa rígida preconformada. Sin embargo, no hemos encontrado ningún trabajo publicado en el que se usara un modelo 3D de densidad calcio como parte de la planificación quirúrgica del tratamiento de la deformidad.

Gracias al avance de las técnicas de imagen de tomografía computarizada y su reconstrucción 3D se ha mejorado la planificación de deformidades del miembro superior[2-7] e incluso se han desarrollado guías de osteotomía para consolidaciones viciosas del húmero proximal[8,9]. Recientemente también se están incorporando técnicas de impresión digital en modelos 3D para planificación de diferentes correcciones ortopédicas[10,11].

El objetivo de este artículo es mostrar la opción de planificación de una grave deformidad del húmero proximal en la edad pediátrica usando la impresión digital en modelos 3D con material densidad calcio demostrando un buen resultado en el caso presentado.

## Caso Clínico

Se trató a una paciente de 8 años de procedencia China que fue adoptada a los 2 años de vida. Consultó por un déficit de movilidad del miembro superior derecho, concretamente de abducción (limitada a 60º), de comienzo incierto y sin traumatismo previo (Figs. 1A y 1B). Clínicamente se observó una dismetría del húmero derecho respecto al contralateral de 6 cm. Las imágenes radiográficas iniciales muestran una deformidad del húmero derecho en varo con un ángulo cérvico-diafisario de 68º (Fig. 2). Se completó el estudio de imagen mediante una RMN dónde se observó una barra en la parte medial de la fisis proximal del húmero (Fig. 3) y con una tomografía computarizada de ambos húmeros para comparar y valorar la deformidad con el contralateral y realizar la impresión digital (Figs. 4 y 5).

Ante estos hallazgos se decide llevar a cabo un tratamiento quirúrgico de la paciente puesto que el déficit de movilidad a pesar de no ser doloroso afectaba a sus actividades diarias. Se planificó un tratamiento quirúrgico llevando a cabo una osteotomía valguizante de apertura con aporte de injerto para corregir la deformidad y parcialmente el acortamiento.

A

B

**Figura 1. A y B.** Se muestra la limitación funcional inicial de la paciente, concretamente abducción limitada a 60º.

**Figura 2.** Radiografía inicial de la paciente en la que se observa una deformidad del húmero derecho en varo con un ángulo cérvico-diafisario de 68º.

**Figura 3.** RMN. Se observa una barra en la parte medial de la fisis proximal del húmero derecho.

**Figuras 4 y 5.** Imágenes del TAC. Permite obtener mayor detalle de la deformidad y es la base para realizar la impresión digital 3D.

El proceso hasta la impresión final del modelo consta de las siguientes fases: extracción de imágenes DICOM y archivo STL, limpieza de irregularidades del modelo inicial e impresión. Para la extracción de las imágenes se utilizó el programa Horos®. Se trata de un software gratuito, de código libre para visualizar imágenes DICOM. El ajuste más preciso de la segmentación se consiguió mediante la utilización de Mimics® de Materialise. Una vez extraído el archivo SLT se acabó de limpiar mediante el Autodesk Meshmixer®. Para la impresión se utilizó la impresora Lewike® XL. El material empleado fue smartfil® EP de Smartmaterials. Este filamento Smartfil® E.P presenta un acabado superficial similar al de la caliza, que es una roca sedimentaria mayoritariamente compuesta por carbonato de calcio, de ahí que se englobe en la categoría de los filamentos con acabados cerámicos o de piedra.

Sobre el modelo 3D se realizó la osteotomía de húmero basándose en una aguja de Kirschner que pasase por el punto de mayor deformidad a nivel de la barra fisaria y el punto de pivote externo correspondiente al *rotational center of deformity* (CORA). El Cora, o centro rotacional de la deformidad, es el punto por donde pasa el eje de corrección de la angulación y correspondería al punto de encuentro entre los ejes proximal y distal a la deformidad. Es el sitio ideal para realizar la osteotomía de corrección, dato que tuvimos en cuenta a la hora de planificar nuestra cirugía (Fig. 6). Tras realizar la osteotomía se calculó la cuña necesaria para el apoyo del hueso tras realizar la corrección del modelo lo más similar a la imagen especular. Se corrigió el valgo del modelo y la rotación corrigiendo la retroversión. Se midió el tamaño de la cuña que resultó de 15 mm (Fig. 7). A continuación se realizó una fijación temporal incluyendo la cuña con agujas de Kirschner y posteriormente se realizó una fijación del modelo con la placa escogida (PediLock Locking Plate®) (Fig. 8). Finalmente, se comprobó por radioscopia la longitud de los tornillos y la correcta posición de los mismos gracias a la condición de densidad similar al hueso del modelo (Fig. 9).

Una vez que tuvimos una adecuada planificación quirúrgica se decidió intervenir a la paciente. Colocada

**Figura 6.** Imagen del TAC donde se marca el centro rotacional de la deformidad (CORA). Es el punto sobre el que se realizó la osteotomía de corrección.

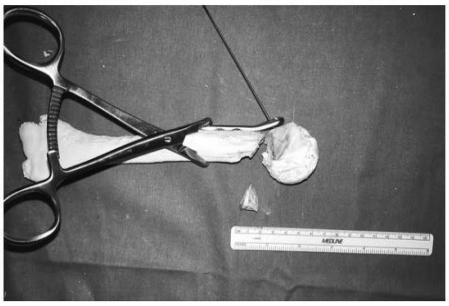

**Figura 7.** Imagen del modelo 3D una vez realizada la osteotomía. Se observa el tamaño de la cuña que fue de 15 mm.

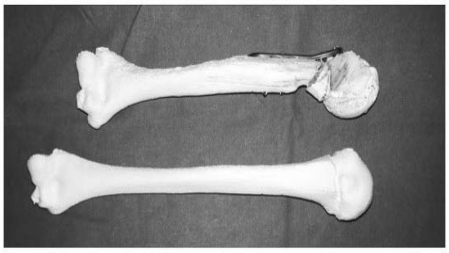

**Figura 8.** Se observa el modelo 3D tras la fijación temporal incluyendo la cuña con la placa PediLock Locking Plate®. El modelo impreso que se ve más anterior en la imágen se obtuvo gracias al húmero contralateral, representa cómo sería el húmero de la paciente sin la deformidad existente, y por lo tanto nuestra situación ideal.

**Figura 9.** Se comprobó por radioscopia la corrección del húmero así como la longitud de los tornillos sobre el modelo 3D que había sido intervenido durante el proceso de planificación prequirúrgica.

**Figura 10.** Imagen intraoperatoria de la paciente. Se observa la colocación de la placa sobre el húmero tras la osteotomía valguizante..

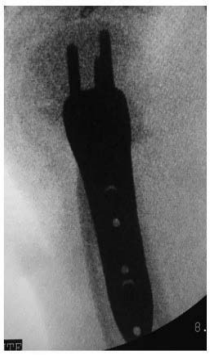

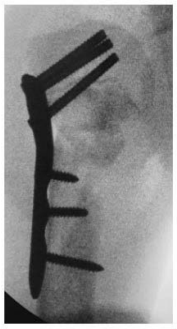

**Figuras 11 y 12.** Imágenes del control radioscópico intraoperatorio. Proyecciones anteroposterior y lateral.

en decúbito supino se realizó un abordaje deltopectoral derecho. Durante la cirugía se utilizó el modelo 3D que previamente se había esterilizado. La esterilización se realizó en frío con peróxido de hidrógeno (gas plasma) durante 55 min. Se llevó a cabo la osteotomía correctora por el mismo punto planificado en el modelo 3D y se procedió a la corrección mediante valguización y desrotación. Se aportó una cuña de 15 mm interna, idéntica a la del modelo, obtenida de cresta ilíaca izquierda. A continuación se fijó la osteotomía con dos agujas de Kirschner y se comprobó la adecuada reducción de la deformidad bajo radioscopia. Finalmente se completó la cirugía mediante la fijación con una placa Pedilock® (Fig. 10) a la misma altura que en el modelo impreso 3D que teníamos esterilizado en la mesa quirúrgica. El tamaño de los tornillos que usamos para la placa ya los habíamos medido previamente en el modelo 3D. Por último se realizó un control radioscópico intraoperatorio anteroposterior y lateral (Figs. 11 y 12). El tiempo quirúrgico total fue de 2 horas.

## Resultados

La paciente mantuvo el inmovilizador de hombro durante 10 días. Pasado ese tiempo se realizó un control radiológico en el que se observaba una corrección del ángulo cérvico-diafisario de 72º, manteniéndose una angulación de 140º postquirúrgico (Fig.13). La consolidación de la osteotomía se consiguió a la 5ª semana de la cirugía sin incidencias. Se comprobó que la movilidad había mejorado sustancialmente pasando de 60º de abducción a casi 180º (Fig. 14), por lo que no fue necesario el tratamiento rehabilitador. La paciente se encuentra sin dolor y realizando sus actividades de la vida diaria sin limitaciones.

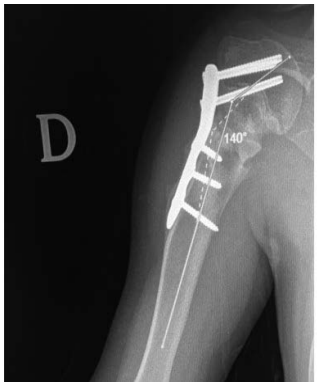


**Figura 13.** Radiografía postquirúrgica en la que se observa una corrección del ángulo cérvico-diafisario de 72º, manteniéndose una angulación de 140º postquirúrgica.

## Discusión

La corrección mediante osteotomía fijada con placa no había sido descrita en pacientes sin madurez esquelética hasta el año 2013, en el que el grupo de J. Tallón- López presentó un caso similar al nuestro que se trató con una osteotomía con placa rígida preconformada de maléolo peroneo, dado que no existen

**Figura 14.** Imágen de la paciente a los 10 días de la cirugía, dónde se comprobó que la movilidad había mejorado sustancialmente, pasando de 60º de abducción a casi 180º.

placas infantiles destinadas a este fin, obteniendo resultados satisfactorios[12].

La aplicación de la impresión 3D se puede considerar como un paso adicional en el protocolo quirúrgico, la cual ofrece importantes ventajas. Una de ellas es que los modelos 3D muestran las lesiones subyacentes de una manera táctil y visual, que proporciona una mejor comprensión de las fracturas complejas o deformidades. Esto supone una preparación prequirúrgica más completa por parte del equipo quirúrgico, y una intervención menos agresiva para el paciente. Por otro lado, la utilización de estos modelos permite preconformar las placas que posteriormente se utilizarán en el paciente y verificar su posición óptima en el hueso. Otra ventaja del uso de estos modelos es que el cirujano puede operar de forma más eficiente y con más confianza debido a una mejor preparación. El cirujano sabrá más y necesitará medir menos, lo que nos lleva a una reducción del tiempo quirúrgico, menor sangrado y reducción del tiempo de radioscopia intraoperatorio[2,6]. Además la duración de la anestesia será también menor, lo que es más seguro para el paciente. Y por último, destacar la mejor comprensión del paciente de su patología, ya que nos permite darle una información más visual del proceso a realizar[2,6,7].

El uso de esta nueva tecnología nos ha permitido mejorar en el tratamiento de patologías muy complejas como son, por ejemplo, las fracturas de pelvis y fracturas acetabulares[13-15]. Otra aplicación a destacar, como demuestra en el estudio Wang y cols., además de las ya comentadas y que también está cobrando mucha importancia, es en tumores de pelvis[16].

En un estudio reciente se evidenció que cuando los cirujanos usaban los modelos 3D tanto el tiempo quirúrgico como el tiempo de radioscopia se redujo. Concluyen además que, estos modelos pueden ser especialmente útiles para superar las curvas de aprendizaje para complejos procedimientos quirúrgicos[17].

En algunas ocasiones se hace especialmente difícil hacer una reconstrucción de la anatomía del húmero proximal basándonos únicamente en las radiografías y las reconstrucciones del TAC del húmero patológico. En estos casos se ha visto que es útil utilizar el húmero contralateral para la reconstrucción 3D. Un estudio publicado por Vlachopoulos y cols. en el año 2016 se propuso desarrollar un algoritmo informático para la medición 3D de la anatomía humeral e investigar las diferencias bilaterales de importantes parámetros geométricos en una muestra de 140 pacientes[18].

Respecto al material utilizado para la impresión de estos modelos, hasta ahora los dos más comúnmente utilizados son el ácido poliláctico (PLA) y el acrilonitrilo butadieno estireno (ABS). Estudios recientes han intentado determinar qué material ofrece mejores resultados. En el estudio de Yang[2] y cols. se ha demostrado que el PLA es un material relativamente seguro, ecológico, sin olor en el proceso de impresión y el principal producto de degradación (el ácido láctico) no es un producto tóxico como lo que sucede con el ABS. También observaron que los fallos de impresión así como el tiempo de preparación necesario eran menores con el PLA. Además este material ofrece la gran ventaja de poder ser esterilizado y utilizado durante la cirugía.

En nuestro caso, utilizamos un modelo impreso en 3D de Smartfill E. P. Se trata de un material compuesto por PLA (70%) y por Carbonato de Calcio-$CaCO_3$ (30%). La combinación de este filamento Smartfill E.P radiopaco es lo que le proporciona la posibilidad de obtener imágenes radiográficas del modelo impreso intervenido previamente, lo que supone una de las principales diferencias con respecto a lo publicado hasta ahora. Además es posible esterilizarlo y usarlo intraoperatoriamente.

La principal limitación de estos modelos, aplicada al tratamiento del húmero varo en niños, es que no existen casos publicados para poder comparar los resultados. Además es necesario un proceso de formación, tiempo de realización del modelo y coste económico. Por otro lado, sí que es cierto que en nuestro caso en concreto parece que la opción de este material radiopaco es una ventaja y una ayuda para el cirujano en el acto quirúrgico, reduciendo el tiempo de escopia, el sagrado intraoperatorio y la duración de la intervención.

## Conclusiones

Respecto a este nuevo modelo 3D que proponemos en nuestro caso, como complemento a la osteotomía valguizante fijada con placa, concluimos que proporciona resultados satisfactorios en la corrección de un deformidad grave de húmero varo, mejorando la técnica quirúrgica y reduciendo el tiempo de la cirugía. El hecho de utilizar material de densidad calcio similar al hueso para su realización puede suponer una ventaja adicional durante el proceso de planificación preoperatoria en comparación con otros modelos, ya que nos permite visualizar el molde fijado con la placa con estudios radiológicos.

## Bibliografía


**1. Landin LA.** Epidemiology of children's fractures. J Pediatr Orthop 1997; 6:79-83.

**2. Yang L, Grottkau B, He Z, Ye C.** Three dimensional printing technology and materials for treatment of elbow fractures. Int Orthop 2017; 41(11):2381-7.

**3. Beliën H, Biesmans H, Steenwerckx A, Bijnens E, Dierickx C.** Prebending of osteosynthesis plate using 3D printed models to treat symptomatic os acromiale and acromial fracture. J Exp Orthop 2017; 4(1):34.

**4. Oura K, Kunihiro O, Okada K, Tanaka H, Murase T.** Corrective osteotomy assisted by computer simulation for a malunited intra-articular fracture of the distal humerus: two case reports. Arch Orthop Trauma Surg 2016; 136(11):1499-1505.

**5. Liza O, Shalin S, Aasim M, Sonja C, Shamim U.** Advances in 3D modeling: Preoperative templating for revision wrist surgery. HAND 2017; 12(5):68-72.

**6. Zheng W, Su J, Cai L, Lou Y, Wang J, Guo X y cols.** Application of 3D printing technology in the treatment of humeral intercondylar fractures. Orthop Traumatol Surg Res 2017; 14.

**7. Youa W, Liua LJ, Chena HX, Xionga JY, Wanga DM, Huangb JH y cols.** Application of 3D printing technology on the treatment of complex proximal humeral fractures (Neer3-part and 4-part) in old people. Orthop Traumatol Surg Res 2016; 102 (7): 897-903.

**8. Vlachopoulos L, Schweizer A, Meyer DC, Gerber C, Fürnstahl P.** Three-dimensional corrective osteotomies of complex malunited humeral fractures using patient-specific guides. J Shoulder Elbow Surg 2016; 25(12):2040-7.

**9. Ranalletta M, Bertona A, Rios JM, Rossi LA, Tanoira I, Maignón GD y cols.** Corrective osteotomy for malunion of proximal humerus using a custom-made surgical guide based on three-dimensional computer planning: case report. J Shoulder Elbow Surg 2017; 26(11):357-63.

**10. Qiu B, Liu F, Tang B, Deng B, Liu F, Zhu W y cols.** Clinical study of 3D imaging and 3D printing technique for patient-specific instrumentation in total knee arthroplasty. J Knee Surg 2017; 30(8):822-8.

**11. Berhouet J, Gulotta L, Dines D, Craig E, Warren R, Choi D y cols.** Preoperative planning for accurate glenoid component positioning in reverse shoulder arthroplasty. Orthop Traumatol Surg Res 2017; 103(3):407-13.

**12. Tallón-López J, Domínguez-Amador JJ, Andrés-García JA.** Humerus varus: Correction by proximal valgus osteotomy with precontourned plate fixation in children. Rev Esp Cir Ortop Traumatol 2014; 58:249-52.

**13. Zeng CJ, Huang WH, Huang HJ, Wu ZL.** Laparoscopic acetabular fracture fixation after three-dimensional modelling and printing. Indian J Orthop 2017; 51(5):620-23.

**14. Zeng CJ, Xing W, Wu ZL, Huang HJ, Huang WH.** A combination of three-dimensional printing and computer-assisted virtual surgical procedure for preoperative planning of acetabular fracture reduction. Injury 2016; 47(10):2223-7.

**15. Liu ZJ, Jia J, Zhang YG, Tian W, Jin X, Hu YC.** Internal fixation of complicated acetabular fractures directed by preoperative surgery with 3D printing models. Orthop Surg 2017; 9(2):257-60.

**16. Wang B, Hao Y, Pu F, Jiang W, Shao Z.** Computer-aided designed, three dimensional-printed hemipelvic prosthesis for peri-acetabular malignant bone tumour. Int Orthop 2017; 27.

**17. Cherkasskiy L, Caffrey JP, Szewczyk AF, Cory E, Bomar JD, Farnsworth CL y cols. P**atient-specific 3D models aid planning for triplane proximal femoral osteotomy in slipped capital femoral epiphysis. J Child Orthop 2017; 11(2): 147–53.

**18. Vlachopoulos L, Dünner C, Gass T, Graf M, Goksel O, Gerber C y cols.** Computer algorithms for three-dimensional measurement of humeral anatomy: analysis of 140 paired humeri. J Shoulder Elbow Surg 2016; 25(2):38-48.

# Choque extraarticular de cadera secundario a consolidación viciosa tras fractura-avulsión de la espina ilíaca antero inferior: A propósito de un caso.

C. MATELLANES PALACIOS, V. ESTREMS DÍAZ, J. DIRANZO GARCÍA, R. MORATALLA DE GRACIA, L. HERNÁNDEZ FERRANDO, A. BRU POMER.

CONSORCIO HOSPITAL GENERAL UNIVERSITARIO DE VALENCIA, ESPAÑA.

**Resumen.** Las fracturas por avulsión de la espina ilíaca antero-inferior (EIAI) son lesiones poco frecuentes causadas por una contracción repentina del músculo recto femoral con la cadera en hiperextensión y la rodilla flexionada. Presentamos el caso de un paciente de 32 años con coxalgia derecha en flexión y rotación interna de varios años de evolución que sufrió en la infancia una fractura-avulsión traumática de la EIAI. El examen físico y pruebas de imagen realizadas revelaron la existencia de un choque extraarticular de cadera secundario a una consolidación hipertrófica de la fractura. El paciente fue tratado quirúrgicamente mediante osteoplastia de la EIAI y exéresis de la osificación a través de un mini-abordaje anterior de cadera pudiendo re-incorporarse posteriormente a actividad deportiva. El tratamiento mediante escisión quirúrgica de la espina hipertrófica a través de un mini abordaje intermuscular anterior permite la corrección de la deformidad y una reincorporación temprana al deporte.

## Extra-articular hip impingement secondary to vicious consolidation after anterior inferior iliac spine avulsion fracture: A case report

**Summary.** The anterior inferior iliac spine (AIIS) avulsion fractures are uncommon, caused by a sudden contraction of the rectus femoris muscle with hyperextension of the hip and knee flexion. We present the clinical case of a 32-year-old mansuffering from pain in his right hip for several years with a history of a AIIS avulsion fracture in his childhood. He presented pain with flexion and internal rotation of the right hip. Physical examination and imaging tests revealed an extra-articular hip impingement secondary to a malunited fracture of AIIS. The patient underwent surgery performing AIIS osteoplasty and excision of the ossification by an anterior mini-open approach. After surgery he was able to re-join sports activity. Malunited fracture of AIIS can cause an extra-articular hip impingement in young sports patients. The treatment by surgical excision of the hypertrophic spine through an anterior mini-open approach allows the correction of the deformity and an early reincorporation to sports activities.

Correspondencia:
Clara Matellanes Palacios.
Servicio de Cirugía Ortopédica y Traumatología.
Consorcio Hospital General Universitario de Valencia.
Avenida Tres Cruces Nº 2.
46014, Valencia.
Correo electrónico: claramatellanes@hotmail.com

### Introducción

Las fracturas por avulsión de la espina ilíaca anteroinferior (EIAI) son poco frecuentes, encontrándose asociadas a traumatismos, sobreuso de la cadera o contracciones bruscas del músculo recto femoral[1]. Esta lesión ocurre con mayor frecuencia en deportes que implican mecanismos de extensión forzada como fútbol, rugby y artes marciales[1]. Generalmente se produce con la articulación de la cadera hiperextendida mientras la articulación de la rodilla está flexionada[2]. Las fracturas por avulsión de la EIAI son menos frecuentes que otras avulsiones pélvicas, con una incidencia del 14.8-22.1% del conjunto de fracturas por avulsión en la pelvis en atletas jóvenes. Son más frecuentes en varones de entre 14 y 23 años de edad[2].

La EIAI es extracapsular y se ubica en la porción antero-superior del borde acetabular. Representa el sitio de origen de la pars directa del músculo recto femoral; su morfología anormal puede provocar una disfunción de la cadera y síntomas clínicos[3].

Después de una avulsión de la espina ilíaca se puede producir una osificación hipertrófica que se extiende inferiormente y que resulta en una EIAI prominente que eventualmente contactará con el cuello femoral cuando la cadera está flexionada a 90º, produciendo dolor con la actividad deportiva o en posición de sedestación. Esto ha sido reportado en la bibliografía como choque de la espina ilíaca,o síndrome subespina[4].

## Caso Clínico

Presentamos el caso de un paciente varón deportista de 32 años con coxalgia derecha de 3 años de evolución que sufrió en la infancia una avulsión traumática de la EIAI. Refería incapacidad para realizar su actividad deportiva habitual, presentando inguinalgia con el mecanismo de "*chut*" y con la carrera. En la exploración física presentaba dolor a la flexión y rotación interna de la cadera.

En las radiografías anteroposterior y axial se objetivó una calcificación periarticular en la cadera derecha (Figs. 1A y 1B).

En el TAC se objetivó una consolidación hipertrófica de la EIAI responsable del pinzamiento y la clínica presentada por el paciente (Figs. 2A, 2B, 2C y 2D).

El paciente fue tratado de manera conservadora mediante rehabilitación y analgesia oral durante seis meses con escasa mejoría.

Tras el fracaso del tratamiento conservador se decidió el tratamiento quirúrgico del paciente mediante una exéresis de la osificación hipertrófica y osteoplastia de la EIAI a través de un mini-abordaje anterior de cadera.

Se trata de un abordaje intermuscular e interneural, con una longitud de incisión entre 6 y 8 cm, desarrollándose en el espacio anatómico existente entre el sartorio y el tensor de la fascia lata, accediendo así a la inserción de la pars reflecta del recto femoral en la EIAI (Figs. 3A, 3B).

La neuroapraxia del nervio femorocutáneo o meralgia parestésica, constituye la complicación más frecuente del mini abordaje anterior con hasta un 45% de incidencia. Se reconoce clínicamente como área de parestesias y disestesias en la cara antero-lateral del muslo. Una disección anatómica cuidadosa desplazando la incisión del plano fascial hasta 1-1,5 cm posterior a las fibras anteriores del músculo tensor de la fascia lata puede disminuir su incidencia[5].

El paciente fue dado de alta hospitalaria tras dos días de ingreso iniciando rehabilitación en el postoperatorio inmediato. No presentó parestesias en la zona inervada por el nervio femorocutáneo lateral.

Con el fin de evitar el desarrollo de osificaciones heterotópicas postquirúrgicas se pautó indometacina 25 mg oral cada 8 horas durante las primeras 6 semanas postquirúrgicas[5].

Tras un seguimiento de 14 meses, el paciente se encuentra asintomático, con una puntuación de 0/10 en la escala visual analógica del dolor (EVA) durante la práctica deportiva. El último control radiográfico confirma la no reproducción de la calcificación (Fig. 4).

**Figura 1. A.** Radiografía anteroposterior (AP) cadera derecha con calcificación periarticular.

**Figura 1. B.** Radiografía axial cadera derecha donde se puede visualizar la consolidación hipertrófica de la fractura.

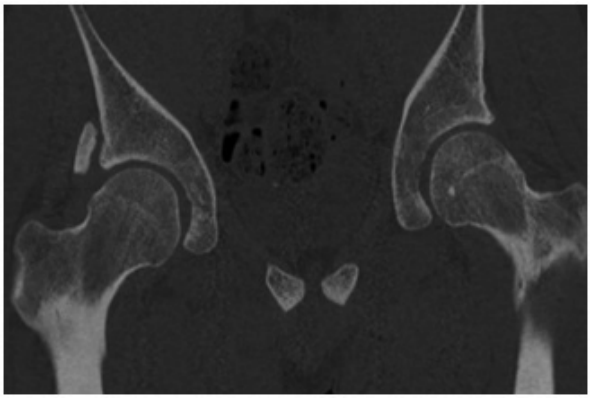

**Figura 2. A.** Proyección coronal de TAC donde se muestra un choque extraarticular de la cadera.

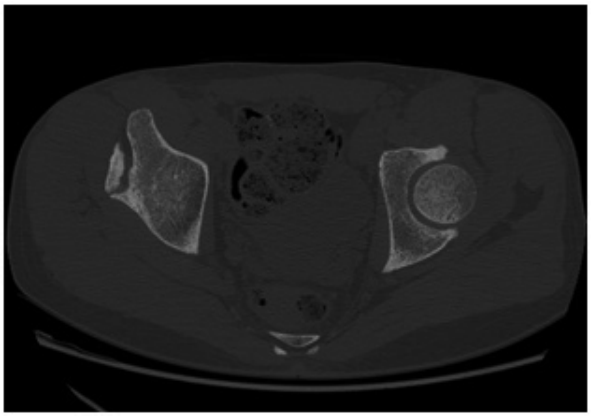

**Figura 2. B** Proyección axial de TAC donde se muestra la consolidación hipertrófica de la EIAI.

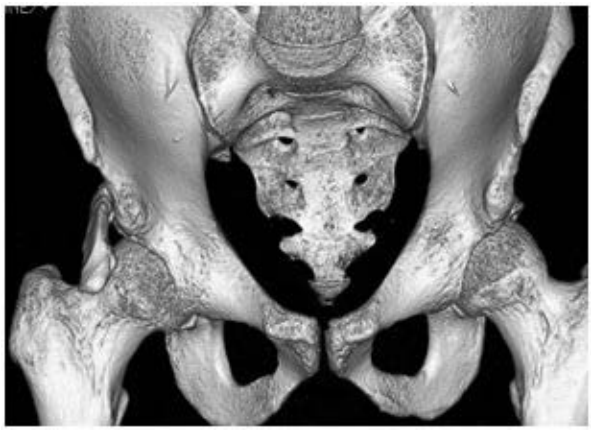

**Figura 2. C.** Reconstrucción 3D de TAC.

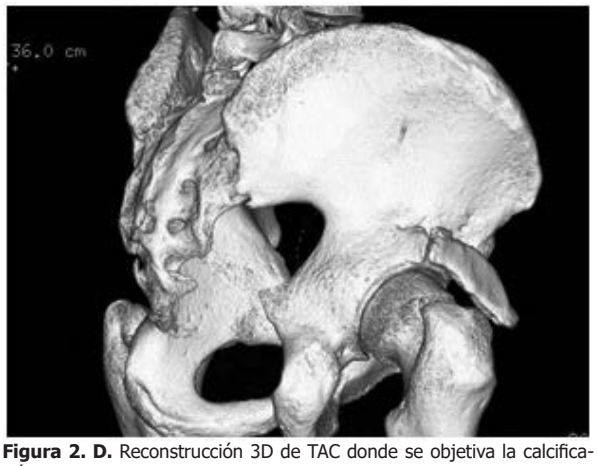


**Figura 2. D.** Reconstrucción 3D de TAC donde se objetiva la calcificación.

**Figura 3. A.** Imagen intraoperatoria donde se muestra el miniabordaje anterior.

**Figura 3. B.** Imágenes intraoperatorias donde se muestra la calcificación y donde se puede objetivar su tamaño.

**Figura 4.** Radiografía control donde se confirma la no reproducción de la calcificación.

## Discusión

La consolidación viciosa tras fractura-avulsión de la EIAI puede provocar un choque extraarticular de cadera. Afecta con más frecuencia a pacientes varones jóvenes deportistas[1]. La clínica más frecuente es la coxalgia, que se agrava con flexión-rotación interna de la cadera.

Ante el fracaso del tratamiento conservador, que es el de elección, se realizará la exéresis quirúrgica de la osificación hipertrófica. Esta puede realizarse mediante artroscopia o a través de un mini-abordaje anterior, presentando éste último respecto a la artroscopia[6] una menor curva de aprendizaje, visualización directa de la osificación y la ausencia de necesidad de material quirúrgico específico. Como inconvenientes presenta una incidencia moderada de lesiones, destacando la meralgia parestésica por lesión del nervio femorocutáneo lateral[5].

Según estudios recientes, el abordaje artroscópico tiene una baja tasa de complicaciones (0-5%)[5], así como la posibilidad de tratar patología extraarticular asociada sin necesidad de abordajes complementarios, lo cual convierte la artroscopia en una opción sumamente atractiva. Por contra, su larga curva de aprendizaje[7] y la frecuente infra-corrección de la deformidad, limita su utilización a centros de elevado volumen y pacientes con deformidades de tamaño limitado[5, 8-9]. Además, según algunos estudios[6]; si se realiza una resección amplia, el recto femoral podría ser separado de su origen, lo que conllevaría a un potencial déficit de flexión de cadera[10-11].

Sin embargo, no tenemos constancia de la existencia de estudios de evidencia I que demuestren claramente la superioridad de un determinado abordaje respecto al otro. Por ello, la elección de la técnica quirúrgica deberá realizarse en base al tipo de lesión, y a las preferencias y experiencia del cirujano[5].

## Conclusiones

El choque extraarticular de cadera puede ser causado por una osificación hipertrófica tras una fractura-avulsión de la espina ilíaca antero-inferior. Se trata de una patología poco frecuente, de aparición en varones jóvenes deportistas. El tratamiento de elección es el conservador, y ante su fracaso, el mini-abordaje anterior constituye un abordaje reproducible y seguro para la exéresis de la osificación y remodelación de la EIAI. Sin embargo, este abordaje no está exento de complicaciones, siendo la más frecuente la lesión del nervio femorocutáneo lateral.

## Bibliografía

**1.Patrick Carton, David Filan.** Anterior Inferior Iliac Spine (AIIS) and Subspine Hip Impingement. Muscles, Ligaments and Tendons Journal 2016; 6 (3): 324-36.

**2. Ghalib Ahmed Alhaneedi, Abdullah SaadA. Abdullah, Syed Imran Ghouri, YousefAbuodeh, Mohammed M. Al Ateeq Al Dosari.** Avulsion fracture of anterior inferior iliac spine complicated by hypertrophic malunion causing femoroacetabular impingement: Case report. International Journal of Surgery Case Reports 2015; 11:117–20.

**3. Morales-Avalos, R.; Leyva-Villegas, J. I.; Sánchez-Mejorada, G.; Méndez-Aguirre, O.; Galindoaguilar o. U.; Quiroga-Garza, A.; Villarreal-Silva, E. E.; Vílchez-Cavazos, F.; Galván, J. R.B.; Elizondo-Omaña, R. E. & Guzmán-López, S.** A new morphological classification of the anterior inferior iliacspine. Relevance in subspine hip impingement. Int. J. Morphol 2015; 33(2):626-31.

**4. Raul Zini, MD, ManlioPanasci, MD, Rocco Papalia, MD, PhD, Francesco Franceschi, MD, Sebastiano Vasta, MD, and Vincenzo Denaro, MD.** Rectus Femoris Tendon Calcification Arthroscopic Excision in 6 Top Amateur Athletes. The Orthopaedic Journal of Sports Medicine 2014; 2(12). 2325967114561585.

**5. J. Diranzo García , V. Estrems Díaz , L. Hernandez Ferrando, L. Castillo Ruiperez, A. BruPomer.** Femoroacetabular impingement treatment using anterior mini-open approach. Short term results. Revista Española de Cirugía Osteoarticular 2015; 264(50):207-13.

**6.Víctor M. Ilizaliturri, Jr., M.D., Rubén Arriaga Sánchez, M.D., and. Carlos Suarez-Ahedo, M.D.** Arthroscopic Decompression of a Type III Subspine Impingement. Arthroscopy Techniques 2016; 5(6), 1425–31.

**7. Funke EL, Munzinger U.** Complications in Hip Arthroscopy. Arthroscopy 1996; 12:156-9.

**8. Philippon MJ, Stubbs AJ, Schenker ML, Maxwell RB, Ganz R, Leunig M.** Arthroscopic management of femoro acetabular impingement: osteoplasty technique and literature review. Am J Sports Med 2007; 35:1571-80.

**9. Sampson TG.** Arthroscopic treatment of femoroacetabular impingement: a proposed technique with clinical experience. Instr Course Lect 2006; 55:337-46.

**10. Devitt BM, Smith B, Stapf R, O'Donnell JM.** Avulsion of the direct head of the rectus femoris following arthroscopic subspine impingement resection: A case report. J Hip PreservSurg 2016; 3:56-60.

**11. El-Shaar R, Stanton M, Biehl S, Giordano B.** Effect of subspine decompression on rectus femoris integrity and iliopsoas excursion: A cadaveric study. Arthroscopy 2015; 31:1903-8.

LifeNet Health®

Saving Lives. Restoring Health. Giving Hope.

# Soluciones con bioimplantes de aloinjerto para todas sus necesidades

ALLOWASH XG®

Para una óptima seguridad, este proceso de esterilización patentada produce bioimplantes de aloinjertos estériles, sin afectar a las propiedades biomecánicas ni bioquímicas.

PRESERVON®

Conservación de bioimplantes en un estado completamente hidratado a temperatura ambiente.

PAD®

Desmineralización ósea precisa para lograr la proporción de calcio residual ideal del 1 al 4%. Este proceso controlado protege las proteínas morfogenéticas óseas, a la vez que se garantiza la osteoinductividad óptima.

MATRACELL®

Tejido de aloinjerto acelular, sin afectar a las propiedades biomecánicas o bioquímicas deseadas de un bioimplante para su aplicación quirúrgica.

MBA®

www.mba.eu

medartis®

PRECISION IN FIXATION

# APTUS®
## Radio

Producto distribuido por:

surgival
GRUPO COSIAS

Ignasi Iglesias, 70
08950 Esplugues de Llobregat (Barcelona)
+34 93 480 92 22 - orbimed@surgival.com

www.surgival.com



RECO
REVISTA ESPAÑOLA DE CIRUGÍA OSTEOARTICULAR

SOTOCAV